مرور سریع ارتوپدی

مدرس: دکتر سعیدرضا مهرپور

۱ در یک جوان ۳۰ ساله که دچار شکستگی لگن بصورت open book همراه با خونریزی فراوان می باشد، تصمیم به بستن لگن به کمک ملحفه می گیرید. محل مناسب قرارگیری و گره زدن این ملحفه برای بسته شدن لگن و متعاقبا کاهش حجم خونریزی کدام محل آناتومیک می باشد؟

الف)روی بال ایلیاک دو طرف

ب)روی مفصل ساکروتیلیاک دوطرف

ج)روی خار خاصره قدامی و فوقانی ASIS دو طرف

د)روی تروکانتر بزرگ فمور در دوطرف

۲

مرد ۳۸ ساله با شکستگی بسته تنه استخوان بازوی راست wrist drop و اختلال حسی اندام مبتلا به شکل بی حسی سه و نیم انگشت اول در سطح دورسال مراجعه کرده است. زوایای شکستگی قابل قبول است. کدام اقدام صحیح است؟

الف)جراحی باز و نورولیز و آزادسازی عصب رادیال

ب)جراحی باز و ترمیم عصب رادیال

ج)درمان شکستگی به روش معمول و توصیه به حرکات پاسیو مچ و انگشتان دست

د)انجام نوار عصب و عضله و تصمیم گیری بر اساس آن

۳

خانم ۲۷ ساله ای با درد قدام لگن راست و مختصر لگنش به درمانگاه مراجعه کرده است. بیمار از ۲۲ سالگی لوپوس داشته و تحت نظر روماتولوژیست است. در معاینه، حرکت روتیشنال هیپ راست دردناک است. در رادیوگرافی، سر استخوان فمور از نظر دانسیته هوموژن بنظر نمی رسید ولی شکل کلی سر فمور حفظ شده است. کدام تصویربرداری برای تشخیص در این بیمار مناسب تر است؟

الف)MRI

ب)CT scan

ج)Sonography

د)PET scan

۴ **کدام مفصل زیر در دست و مچ دست بیشتر دچار استئوارتریت می شود؟**

الف) مفصل بین اولین استخوان متاکارپ و استخوان ذوزنقه ای

ب)مفصل بین پنجمین استخوان متاکارپ و استخوان پیریفورم

ج)مفصل رادیو-کارپال

د)مفصل دیستال رادیو-اولنار تحتانی

۵ **کدام یک از انواع شکستگی ها در یک کودک ۴ ساله در صورتی که با جابجایی همراه باشد حتما نیاز به جراحی دارد؟**

الف)شکستگی گردن ران

ب)شکستگی تنه فمور

ج)شکستگی کلاویکل

د)شکستگی تنه استخوان بازو

۶ **مرد ۴۵ ساله ای که پس از دو روز ماندن در زیر آوار زلزله پیدا شده است، بعد از برداشتن فشار از روی ران و ساق، به سرعت به اورژانس فرستاده می شود. بیمار بی حال اما علایم حیاتی پایدار است. ران و ساق متورم و تاول دارد . اندام بدون حس است. اولویت درمانی کدام است؟**

الف) انتقال اورژانسی به اتاق عمل برای فاشیوتومی

ب) تجویز مایعات وریدی فراوان با قلیایی کردن ادرار

ج) انجام گرافی لگن و بررسی دقیق شکم و اندام ها

د) بررسی فوری عروق اندام

۷ **مرد ۲۳ ساله دروازه بان فوتبال یا Mallet finger در انگشت چهارم دست راست مراجعه کرده است. در رادیوگرافی، کندگی استخوان دیده نمی شود. مناسب تورین نوع درمان برای وی کدام است؟**

الف)۲ تا ۳ هفته بی حرکتی بند انتهایی انگشت در اکستانسیون کامل

ب)۴ تا ۶ هفته بی حرکتی بند انتهایی انگشت در اکستانسیون کامل

ج)۲ تا ۳ هفته بی حرکتی انگشت به صورت Buddy taping

د)عمل جراحی

۸

مردی ۳۰ ساله با شکستگی های متعدد اندام تحتانی، تحت درمان با تراکشن اسکلتال قرار گرفته است. بعد از ۳۶ ساعت دچار تب ۳۸ درجه، بی قراری، تنگی نفس و تیرگی شعور (confusion) شده و ضایعات پتشی در قدام سینه ظاهر می شود. کدام تشخیص محتمل تر است؟

الف) آندوکاردیت باکتریال

ب)خونریزی اپی دورال مغزی

ج) آمبولی چربی

د) سپسیس و منژیت

۹ **جوانی بیست ساله با شکایت عدم توانایی بالا آوردن شست از سه ماه قبل به دنبال شکستگی استخوان هومروس که با آتل گیری درمان شده است، مراجعه کرده است. تشخیص و توصیه مناسب کدام است؟**

الف) آسیب عصب مدیان و مراجعه جهت exploration عصب

ب) آسیب عصب مدیان و صبر کردن حداقل به مدت یک ماه

ج) آسیب عصب رادیال و مراجعه جهت explorationعصب

د) آسیب عصب رادیال و صبر کردن حداقل به مدت یک ماه

۱۰

مرد ۶۵ ساله ای، سه سال پیش به علت شکستگی استخوان ران تحت عمل کونچر گذاری (IMN) قرار گرفته است که استخوان به خوبی جوش خورده است. هم اکنون به علت علائم تنگی کانال نخاعی و عدم پاسخدهی به درمان کنسرواتیو، کاندید کرفتن ام آر آی لومبوساکرال است. با توجه به وجود فلز Stainless steel در ران بیمار، کدام گزینه صحیح است؟

الف) بهتر است که کونچر ابتدا خارج شود و پس از سه ماه ام آر آی انجام شود.

ب) بهتر است از سی تی میلوگرافی استفاده شود.

ج) انجام ام آر آی منعی ندارد.

د) کونچر ابتدا خارج شود و بلافاصله ام آؤ آی انجام شود.

۱۱ **بیمار آقای ۷۵ ساله با درد شدید ناشی از شکستگی پاتولوژیک استخوان ران از ناحیه دیافیز، به علت متاستاز سرطان پیشرفته ریه مراجعه کرده است. اگر حداقل ۶ ماه طول عمر برای بیمار قابل پیش بینی باشد، برای درمان ارجح شکستگی کدام است؟**

الف) کونچر ران (IMN)

ب) کشش استخوانی برای ۶ هفته

ج) آتل بلند پا و راه اندازی سریع

د) کشش پوستی برای ۳ هفته و راه اندازی سریع

۱۲ **در مورد اساس درمان شکستگی چند قطعه ای مهره اطلس (شکستگی جفرسون) کدام گزینه صحیح است؟**

الف) میزان خرد شدگی مهره اطلس است

ب) سالم بودن رباط ترانسورس آتلانتال

ج) سالم بودن لیکامان ALL

د) سالم بودن لیکامان PLL

۱۳ **همه دررفتگی های اندام فوقانی را باید درمان کرد، بجز:**

الف) دررفتگی خلفی مفصل استرنوکلاویکولار

ب) دررفتگی قدامی مفصل استرنوکلاویکولار

ج) دررفتگی ولار مفصل کارپومتاکارپال پنج

د) دررفتگی دورسال مفصل کارپومتاکارپال پنج

۱۴

خانم ۶۵ ساله خانه دار با وزن بالا، به علت درد کمر و بی حسی و درد هر دو پا به دنبال راه رفتن طولانی، برای اولین بار به کلینیک مراجعه می کند. معاینات طبیعی است. در بررسی های به عمل آمده، تشخیص تنگی کانال کمری به همراه اسپوندیلولیستنزیس دژنراتیو مهره L۴روی L۵مشخص شده است. کدام درمان ارجح است؟

الف) علت پیدایش لیستیزیس و احتمال پیشرفت و خطر فلجی، به صورت اورژانسی تحت عمل جراحی قرار گیرند.

ب) درمان در این مرحله شامل کاهش وزن، مسکن و آموزش ورزش های ویلیامز است.

ج) بیمار نه صورت اورژانسی، ولی در اولین فرصت باید تحت عمل جراحی قرار گیرد.

د) درمان در این مرحله شامل بستن کمربند طبی برای حداقل ۳ ماه می باشد.

۱۵ **عارضه مخلوط شدن خون متافیز و اپی فیز، در کدام تایپ شکستگی های صفحه رشد دیده می شود؟**

الف) تایپ دو

ب) تایپ سه

ج) تایپ چهار

د) تایپ پنج

۱۶

کودک ۵ ساله ای را با درد مفصل ران به مرکز بهداشت روستایی می‌آورند. درد از روز قبل شروع شده، کودک نمی تواند راه برود. مفصل ران را در وضعیت فلکسیون قرار داده و اجازه هیچ گونه حرکتی به آن نمی دهد. تب ۳۸ درجه داشته و در مطالعات آزمایشگاهی تعداد گلبول های سفید افزایش نشان می دهد. CRPبالا است. کدام یک از درمان های زیر مناسب تر است؟

الف) آنتی بیوتیک تزریقی برای ۴۸ ساعت و اگر پاسخی نرگفت جراحی

ب) آنتی بیوتیک خوراکی برای ۴۸ روز و اگر پاسخی نگرفت جراحی

ج) تجویز مسکن و بررسی مجدد بیمار پس از ۴۸ ساعت

د) ارجاع بیمار برای جراحی در اسرع وقت

فصل ۱

۱ **کدام یک استخوان‌های زیر تنها دارای یک فیز (صفحه رشد) می‌باشد؟**

الف) اولنا

ب) فیبولا

ج) متاتارس اول

د) رادیوس

31325

R

۲ **در مورد واروس و والگوس کدام جمله زیر غلط است ؟**

الف) اگر انتهای اندام به خط وسط نزدیک شده باشد واروس نامیده می‌شود.

ب) اگر انتهای اندام ا زخط وسط دور شده باشد والگوس نامیده می‌شود.

ج) به طور طبیعی آرنج در والگوس است.

د) به طور طبیعی زانو درواروس است.

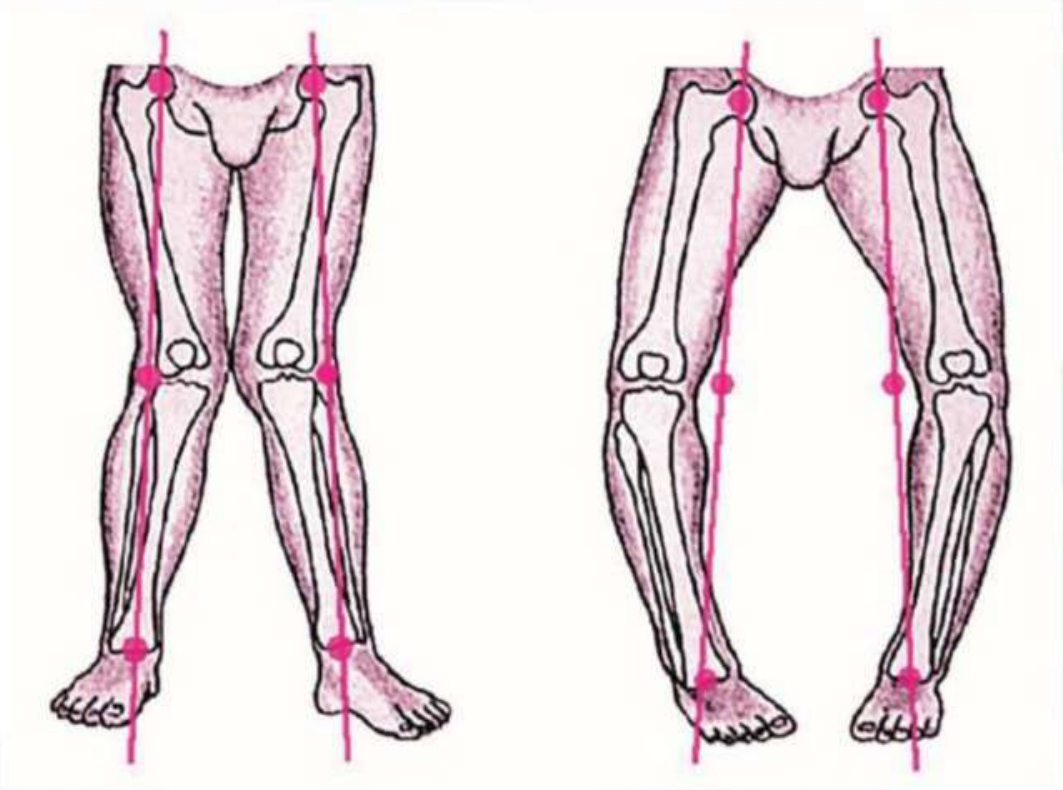

ج

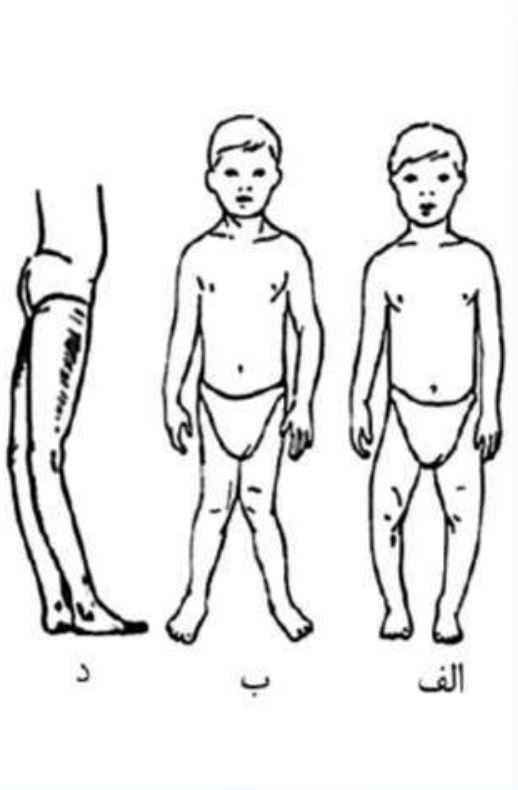
الف
ب
د

- بهترین و قابل اعتماد ترین معاینه حسی دیستال اندام

point discrimination test ۲ می‌باشد.

۳ به دنبال عمل جراحی ستون فقرات و عارضه جراحی قدرت عضلانی پای چپ خانمی کاهش یافته است به گونه ای که مچ پا را به سختی می‌تواند دورسی فلکس کند اما به هیچ وجه در مقابل مقاومت نمی تواند ایستادگی کند. قدرت عضلانی دورسی فلکسیون این خانم را چند ارزیابی می‌کنید؟

الف) $\frac{2}{5}$

ب) $\frac{1}{5}$

ج) $\frac{3}{5}$

د) $\frac{4}{5}$

۴ **در کدام یک از موراد زیر کوتاهی واقعی طول اندام وجود دارد ؟**

الف) Hip adduction contracture

ب) Hip abduction contracture

ج) Pelvic tilt

د) Congenital dislocation of hip

- گروهی از بیماریها در ارتوپدی احتیاج به درمان خاصی ندارند و فقط باید به پدر و مادر اطمینان داد مانند صافی کف پای انعطاف پذیر یا سن داکتیلی انگشتان پا
- سن داکتیلی انگشتان پا نیاز به عمل ندارد اما در دست نیاز به عمل دارد

۵

به علت جوش نخوردن استخوان تیبیا تصمیم به پیوند استخوان از ناحیه لگن گرفته شده است. بعد از برداشتن استخوان اسفنجی کافی از لگن و کارگذاری آن در استخوان تیبیا چه اتفاقی برای سلولهای پیوندی می‌افتد ؟

الف) سلولهای استئوبلاست گرافت زنده می‌مانند واستخوان سازی می‌کنند.

ب)سلولهای مزانشیمال گرافت به استئوبلاست تبدیل شده واستخوان سازی می‌کنند

ج) سلول‌های گرافت می‌میرند و به صورت داربستی برای استئوبلاست‌های میزبان عمل می‌کنند.

د) سلول‌های گرافت زنده مانده و به صورت داربستی برای استئوبلاست‌های میزبان عمل می‌کنند.

فصل ۲

۶ **در تفاوت sprain و strain کدام گزینه صحیح نیست ؟**

الف) Sprain گرید ۱و۲ به معنی پارگی ناکامل رباط اطراف مفصل می‌باشد

ب) strain به معنی پارگی فیبرهای عضلانی و کشیدگی تاندونی می‌باشد

ج) در sprain گرید ۳ پارگی رباط مفصلی همراه دررفتگی مفاصل داریم

د) در Sprain گرید ۲ پارگی ناکامل رباط بدون دررفتگی مفصل داریم

- **نکته:** در توصیف شکستگی همیشه وضعیت قطعه دیستال به پروگزیمال سنجیده می شود.

- در رادیوگرافی شکستگی استخوان های بلند باید مفصل بالا و پایین را در عکس داشته باشیم.
- در موارد شکستگی پاشنه که در اثر سقوط از بلندی باشد حتما باید رادیولوژی از ستون مهره های کمری – پشتی تهیه کرد
- در دررفتگی خلفی مفصل هیپ شکستگی پاتلا را باید مد نظر داشت.

شکستگي باز

- شکستگی باز به معنای ارتباط هماتوم محل شکستگی با محیط خارج از پوست می باشد

شکل ۵-۲. شکستگی باز در استخوان تیبیا همراه با بیرون زدن استخوان

شکل ۶-۲. شکستگی باز در استخوان تیبیا با خروج هماتوم محل شکستگی از محل زخم بدون بیرون زدن استخوان

- اگر شکستگی در یک سگمان اتفاق بیفتد (مثلا در ناحیه ساق) و در همان سگمان زخم خونریزی دهنده وجود داشته باشد، آن شکستگی، باز در نظر گرفته می‌شود
- شکستگی باز در معرض دو عارضه بسیار مهم می باشد. اول عفونت و بعد از آن جوش نخوردن

۷ **در صورت جابجایی شکستگی استخوان ساق در یک کودک ۸ ساله؛ کدام یک از موارد زیر شانس کمتری برای اصلاح خودبخود (remodeling) دارد؟**

الف) زاویه دار شدن (angulation)

ب) جابجا شدن (displacement)

ج)بر روی هم سوار شدن قطعات (overriding)

د) چرخش قطعات (rotation)

۸ **در تمام موارد زیر وسیله ارتوپدی را از بدن بیمار خارج می‌کنیم بجز ؟**

الف) پلاک فمور پسر ۱۲ ساله بعد از جوش خوردن

ب) پین شکستگی دیستال رادیوس مرد ۴۰ ساله بعد از جوش خوردن

ج) کونچر ران خانم ۳۰ ساله بعد از جوش خوردن

د) پلاک رادیوس مرد ۲۰ ساله که ترشح عفونی دارد

- **نکته:** شایع ترین وسایلی که در وسایل ارتوپدی استفاده می‌شود شامل فولاد زنگ نزن و تیتانیوم می‌باشد.
- **نکته:** Implant های ارتوپدی منعی برای انجام ام آر آی نمی‌باشد.
- معمولا پین ارتوپدی جهت عمل جراحی CRIF و پیچ و پلاک جهت عمل جراحی ORIF بکار می رود .
- کونچر درمان انتخابی شکستگی دیافیز فمور و تیبیا است.
- در موارد شکستگی باز با زخم وسیع و کثیف می توان از اکسترنال فیکساتور استفاده کرد.

نکته: شکستگی گردن ران با یا بدون جابجایی در هر سنی؛ شکستگی جابجای شفت رادیوس دربالغین؛ شکستگی با جابجایی گردن تالوس، شکستگی با جابجایی لترال کندیل در بچه‌ها که به گفته می‌شود همیشه fracture of necessity آنها احتیاج به عمل جراحی دارند.

۹ **کدام یک از فاکتورهای زیر کمترین اهمیت را در طبقه‌بندی شکستگی باز دارد؟**

الف) سایز زخم

ب) میزان خردشدگی شکستگی

ج) شدت آسیب عضلات

د) میزان آلودگی زخم

- **نکته:** طبقه‌بندی شکستگی باز بر اساس طبقه‌بندی گاستیلوواندرسون است.

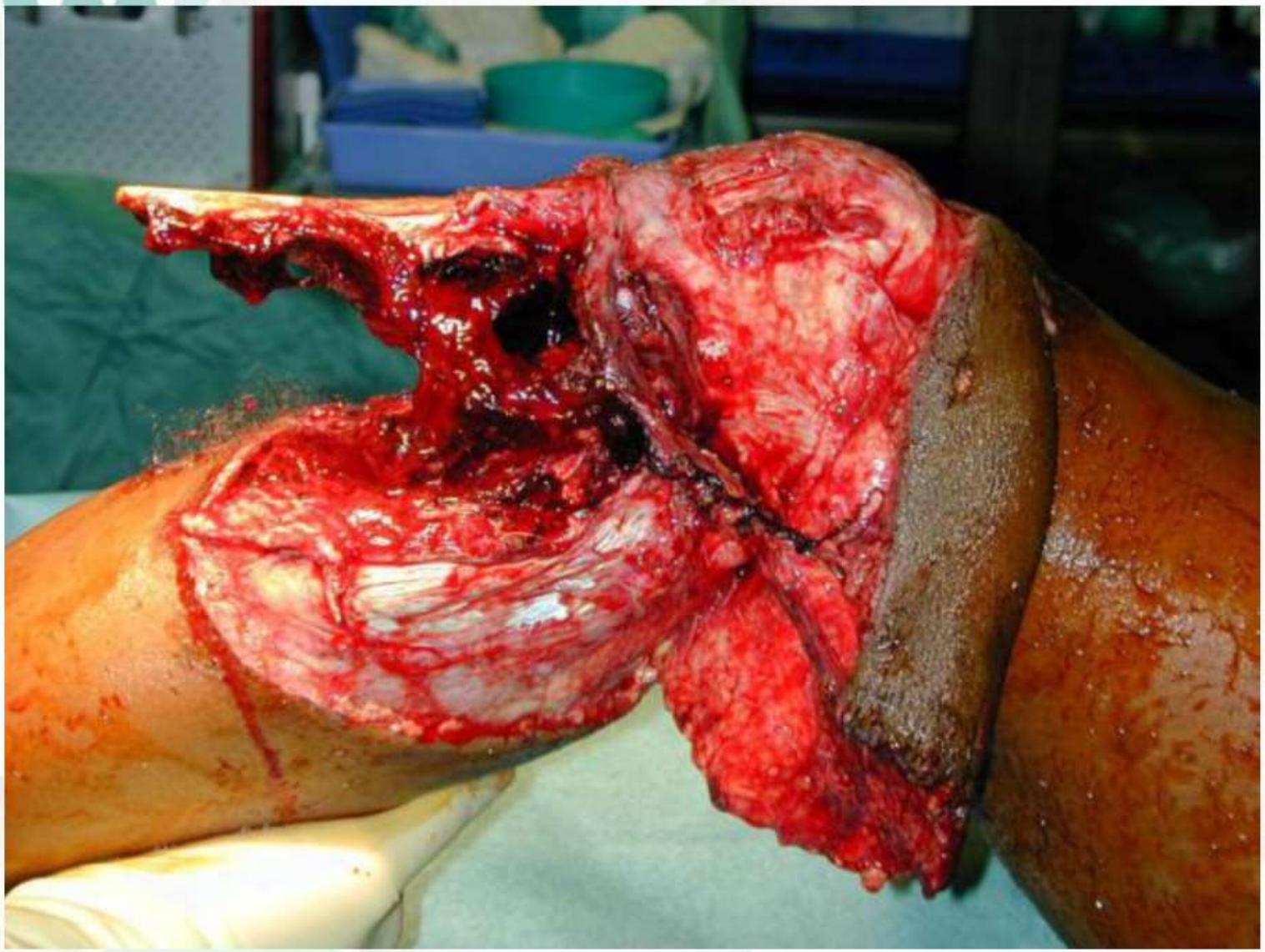

- زخم در شکستگی باز همیشه عفونی است.
- شایع‌ترین جرم استاف اورئوس است و آنتی بیوتیک که تجویز می‌کنیم آنتی بیوتیک درمانی است نه پروفیلاکتیک

جدول ۱-۲. درمان آنتی بیوتیکی در بیمار مبتلا شکستگی باز	
گاستیلو تایپ ۱	Amp. Cefazolin 2gr IV TDS به مدت ۷۲ ساعت
گاستیلو تایپ ۲	Amp. Cefazolin 2gr IV TDS به مدت ۷۲ ساعت
گاستیلو تایپ۳	Amp. Cefazolin 2gr IV TDS به مدت ۷۲ ساعت + Amp Gentamicin 80 mg IV TDS به مدت ۷۲ ساعت
گاستیلو تایپ ۳ همراه با آلودگی شدید و شک به عفونت هوازی	Amp. Cefazolin 2gr IV TDS به مدت ۷۲ ساعت + Amp Gentamicin 80 mg IV TDS به مدت ۷۲ ساعت + Amp Penicillin G 2000,000 units q 6 hours به مدت ۷۲ ساعت

جوش خوردن شکستگی‌ها را به چهار مرحله

- هماتوم
- مرحله التهابی
- مرحله ترمیمی (شامل دو مرحله)
- مرحله شکل گیری دوباره استخوان تقسیم

- **عواملی که اثر منفی روی جوش خوردن استخوان دارند:**

شکستگی باز؛ شکستگی خرد شده؛ شکستگی چند قطعه؛ آسیب شدید بافت نرم؛ آسیب عروقی ؛ شکستگی اسکافوییدِ؛ گردن ران؛ گردن تالوس؛ دیابت؛ هایپوتیروئیدیسم؛ ایدز؛ مصرف سیگار؛ کمبود ویتامین D

ولی در تومور بدخیم، عفونت و متاستازها اگرباعث شکستگی شوند معمولا استخوان جوش نمی‌خورد تا بیماری اولیه بهبود نیابد

۱۰ **بیمار خانم ۶۵ ساله با شکستگی پاتولوژیک استخوان ران از ناحیه دیافیز ناشی از بیماری مالتیپل مایلوما مراجعه کرده‌است. و بر اساس وسعت زیاد بیماری و مشاوره همکاران انکولوژیست؛ بیمار ۳ ماه دیگر بیشتر زنده نیست. برای درمان شکستگی بیمار چه درمانی را پیشنهاد می‌کنید؟**

الف) کونچر ران

ب)کشش استخوانی برای ۶ هفته

ج)آتل بلند پا و راه اندازی سریع

د)کشش پوستی برای ۲ هفته و راه اندازی سریع

L

شکستگی‌های مخصوص کودکان شامل :

- شکستگی صفحه رشد
- شکستگی‌های ترکه تری (greenstick fracture)
- Buckle or torus fracture
- plastic deformity

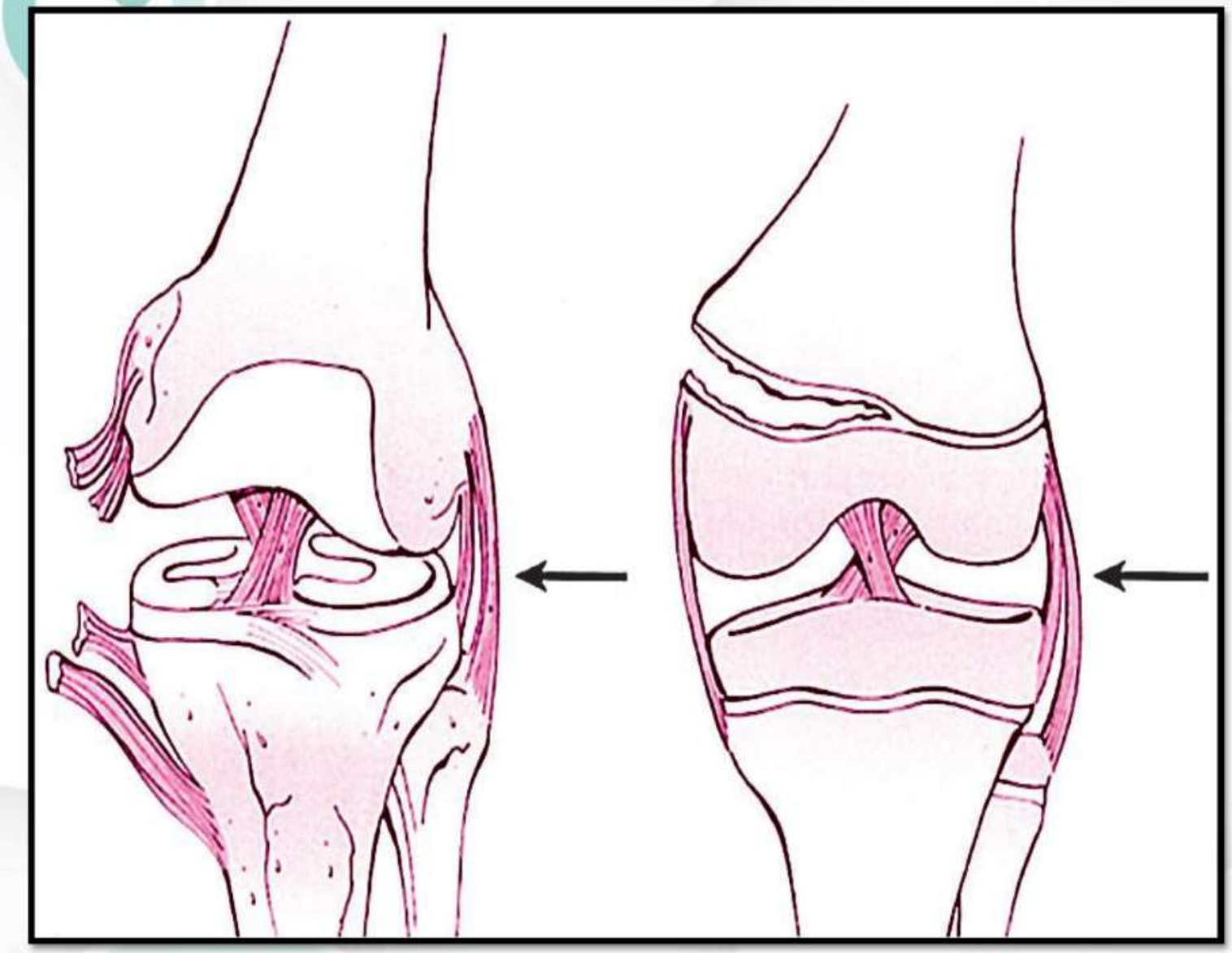

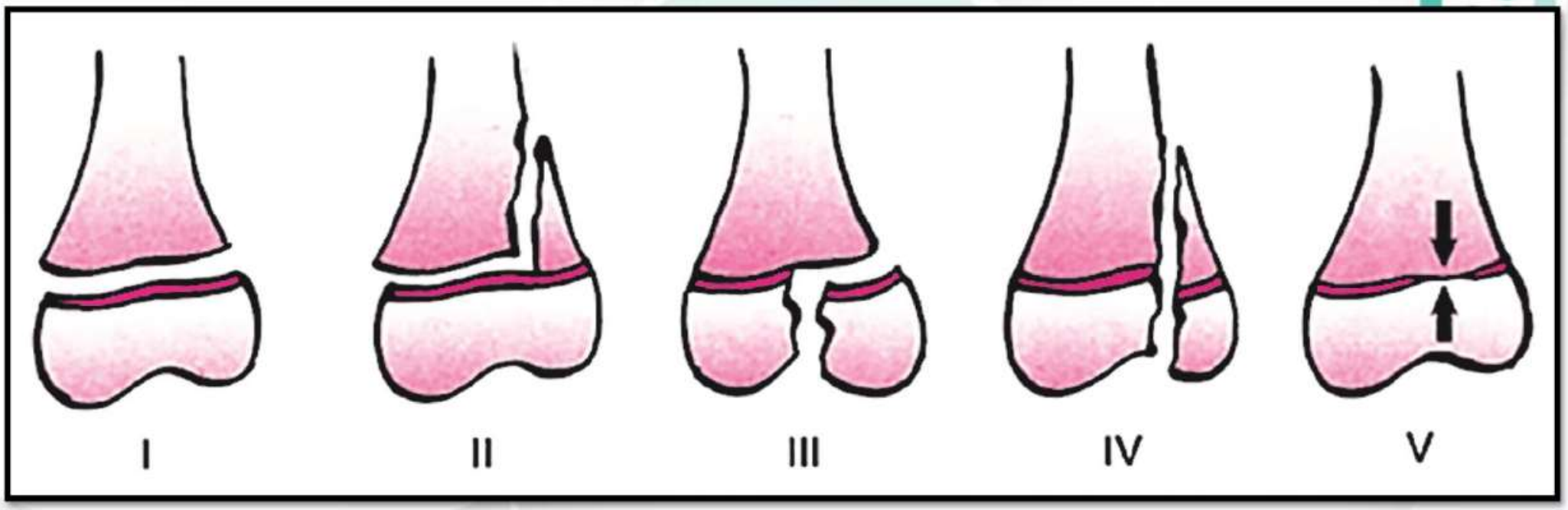
I
II
III
IV
V

۱۱ در کدام تایپ‌های سالتروهاریس معمولا احتیاج به عمل جراحی وجود دارد ؟

الف) ۱ و ۳

ب) ۲ و ۳

ج) ۲ و ۴

د) ۳ و ۴

۱۲ **تمام شکستگی‌های زیر در کودک زیر ۶ سال قویا کودک آزاری مطرح می‌کند، بجز؟**

الف)شکستگی اسکاپولا

ب)شکستگی کلاویکل

ج)شکستگی استرنوم

د)شکستگی زوائد شوکی مهره‌ها

الف) شکستگی متعدد دنده

ب) شکستگی اسکاپولا

ج) شکستگی اسپیرال فمور در کودکی که هنوز راه نمی‌رود

(زیر ۱۸ ماه)

د) شکستگی استخوان جناغ

ه) شکستگی زوائد شوکی ستون مهره‌ها

R

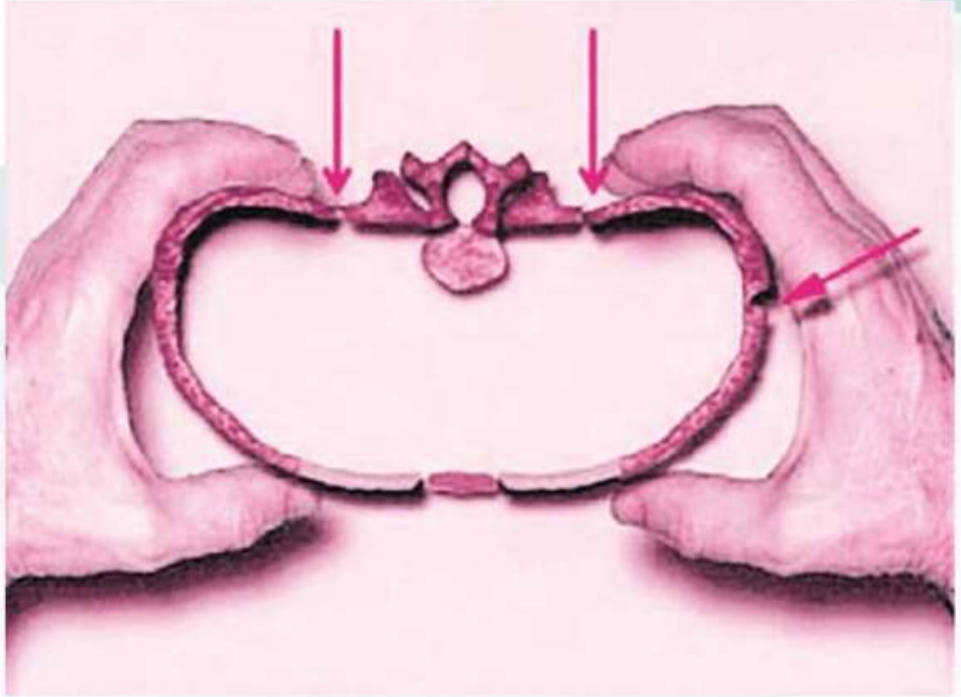

۱۳ **کودک آزاری را با کدام بیماری زیـر در تشـخیص افتراقـی قـرار می‌گیرد؟**

الف) استئوژنوزیس ایمپرفکتا

ب)اهلرز دانلس

ج)سندرم مارفان

د)دیستروفی دوشن

۱۴ **شکستگی مشخصه کودک آزاری کدام گزینه زیر می‌باشد؟**

الف) metaphyseal corner fracture

ب) spinous process fracture

ج) scapula fracture

د) Rib fracture

L

۱۵ **تفاوت اصلی شکستگی‌های جداکننده صفحه رشد سالترهاریس ۱ و ۲ با انواع ۳ و ۴ در چیست؟ (دستیاری - فروردین ۹۱)**

الف) آسیب پریوست

ب) درگیری صفحه رشد

ج) اختلال خون‌رسانی

د) راهیابی شکستگی به سطح مفصل

۱۶ **در استخوانهای بلند کدام نیروی زیر شکستگی مارپیچی ایجاد مینماید؟ (پیشکارورزی – اسفند ۹۷)**

الف) خم کننده

ب) چرخشی

ج) ترکیب فشارنده و خم کننده

د) فشارنده

فصل ۳

۱۷ **مرد ۴۸ ساله بعلت درد شدید ساق پا به اورژانس مراجعه می‌کند . بیمار ۲ هفته پیش بعلت شکستگی بدون جابجایی استخوان تیبیا تحت گچ‌گیری (گچ بلند پا) قرار گرفته‌است. درد بیمار از ۲ شب پیش شروع شده و انگشتان پا متورم می‌باشد تشخیص افتراقی اول شما در این بیمار کدام گزینه زیر است؟**

الف) سندرم کمپارتمان

ب) میوزیت عفونی

ج) ترومبوز ورید عمقی

د) جابجا شدن شکستگی

۱۸

پسر جوان ۲۴ ساله با شکستگی بازو، ران و ساق توسط آمبولانس به اورژانس آورده می‌شود. کارهای اولیه برای بیمار انجام شده و بیمار بعد از آتل گیری و بررسی‌های اولیه کاملا هوشیار بوده و علائم حیاتی stable است. چهار ساعت بعد ناگهان بیمار دچار کاهش سطح هوشیاری و تاکی کاردی می‌شود و O۲-Sat خون افت می‌کند. در CTscan مغز انجام شده مشکل در مغز مشاهده نمی‌شود. تشخیص ودرمان شما کدام گزینه زیر است؟

الف) آمبولی چربی- انتقال به ICUو حمایت تنفسی

ب) آمبولی چربی- شروع هپارین و کورتون و آنتی بیوتیک

ج) ترومبو آمبولی- انتقال به ICUو حمایت تنفسی

د) ترومبو آمبولی- شروع هپارین و کورتون و آنتی بیوتیک

۱۹ **در دفورمیتی claw hand به دنبال سندرم کمپارتمان درمان نشده ساعد کدام دفورمیتی زیر دیده نمی شود؟**

الف) مچ دست فلکشن

ب) مفصل MCP فلکشن

ج) مفصل PIP فلکشن

د) مفصل DIP فلکشن

سندرم کمپارتمان

- سندرم کمپارتمان در مردان ده برابر شایع‌تر از زنان می‌باشد. همچنین این سندرم در جوانان شایع‌تر از افراد مسن است.
- شایع‌ترین علت سندرم کمپارتمان شکستگی می‌باشد (خصوصا شکستگی دیافیز تیبیا و رادیوس)
- پس به یاد داشته باشید که شکستگی ایزوله دیافیز تیبیا در یک فردجوان در خطر سندرم کمپارتمان است و باید به دقت تحت نظر باشد.
- **نکته:** به طور کلی شایع‌ترین محلی که در آن سندرم کمپارتمان دیده می‌شود کمپارتمان قدامی ساق است.

نکته: در سندرم کمپارتمان دردی وجود دارد که چهار خصوصیت مهم دارد:

الف) دردی که به مسکن پاسخ نمی‌دهد.

ب) دردی که به بی حرکتی پاسخ نمی‌دهد.

ج) دردی که با تورم زیاد اندام همراه است.

د) دردی که با حرکات پاسیو انگشتان افزایش می‌یابد.

- تقریبا در تمام موارد سندرم کمپارتمان نبض دیستال وجود دارد.
- اولین اقدام در شک به سندرم کمپارتمان (در صورتی که عضو آسیب دیده در گچ باشد) این است که باید بلافاصله گچ از وسط به طور طولی باز شود.

۲۰ **در آسیب‌های عصبی کدام جمله زیر صحیح نمی باشد؟**

الف) در نوروتمزیس همیشه احتیاج به عمل جراحی است.

ب) در آکسونوتمزیس دژنرسانس والرین رخ نمی‌دهد.

ج) در نورواپراکسیا یک بلوک فیزیولوژیک در عصب رخ می‌دهد.

د) در اکسونو تمزیس اکثرا احتیاج به عمل جراحی نیست.

۲۱ **در مورد نکروز آواسکولار به دنبال آسیب‌های زیر؛ تمام جمـلات زیر صحیح هستند به جز :**

الف) AVN سر فمور به دنبال شکستگی گردن ران

ب) AVN دیستال اسکافوئید به دنبال شکستگی کمر اسکافوئید

ج) AVN تنه تالوس به دنبال شکستگی گردن تالوس

د) AVN سر فمور به دنبال در رفتگی مفصل هیپ

۲۲ **میوزیت اسیفیکان در کدام مفاصل زیر به دنبال تروما بیشتر دیده می‌شود؟**

الف) هیپ

ب) زانو

ج) MCP

د) مچ دست

۲۳ **بیمار مبتلا به شکستگی دیستال رادیوس به مدت ۶ هفته تحت گچ گیری قرار می‌گیرد. ۲ هفته بعد از بازکردن گچ بیمار با درد و خشکی و محدودیت شدید حرکات انگشتان دست مراجعه می کند. در رادیوگرافی شکستگی کاملاً جوش خورده است اما نقاط استئوپوروتیک منتشر در استخوان های مچ دست مشهود است. کدام گزینه را صحیح می دانید؟**

الف) تجویز مسکن و شروع هرچه سریع‌تر حرکات مچ دست و فیزیوتراپی

ب) آتل ولار برای ۳ هفته دیگر

ج) گچ کوتاه دست برای ۳ هفته دیگر

د) تزریق کورتون در تونل کارپ و آتل ولار برای ۳ هفته دیگر

- محدودیت حرکات مفصلی از عوارض نسبتاً شایع شکستگی‌هاست.
- استئوآرتریت یکی از عوارض شکستگی‌ها است که بیشتر در شکستگی‌های داخل مفصلی و بخصوص در اندام تحتانی دیده می‌شود

۲۴ **پسر ۸ ساله‌ای دچار شکستگی سوپراکندیلار استخوان بازو با جابه‌جایی شده و پس از نیم ساعت در اورژانس مورد معاینه قرار گرفته‌است. نبض‌های رادیال و اولنار لمس نشده و باز شدن انگشتان در حرکات پاسیو دردناک است. اولین اقدام مناسب چیست؟ (پره انترنی شهریور ۸۲)**

الف) آنژیوگرافی اورژانس

ب) اصلاح جا به جایی قطعات با مانیپولاسیون ملایم

ج) گذاشتن کیسه یخ بر روی ساعد جهت کاهش متابولیسم عضلات

د) آتل گیری در همین وضعیت

فصل ۴

۲۵ **آسیب ناکامل نخاعی معمولا به علت آسیب در کدام ناحیه از ستون فقرات اتفاق می‌افتد؟**

الف) سرویکال

ب) توراسیک

ج) لومبار

د) ساکرال

۲۶

مرد جوان ۴۵ ساله کارگر به دنبال سقوط از ارتفاع دچار شکستگی مهره T۱۰ می شود. در معاینه اورژانس بیمار هیچ گونه حس و حرکت از کمر به پایین ندارد. حس perineal و انقباض ارادی اسفنگتر آنال نیز مختل است. همچنین در معاینه رفلکس‌ها ، بیمار رفلکس بولبوکاورنوس ندارد. بعد از ۷۲ ساعت و معاینه مجدد بیمار، رفلکس بولبوکاورنوس برگشته است اما هیچ گونه حس و حرکتی برنگشته است. تفسیر شما از این بیمار چیست؟

الف) بیمار همچنان در شوک نخاعی می‌باشد

ب) بیمار دچار آسیب کامل نخاعی شده‌است (Complete)

ج) بیمار دچار آسیب ناکامل نخاعی شده‌است (Incomplete)

د) برای تشخیص نوع و میزان فلجی حداقل ۶ هفته زمان لازم است

۲۷ **مرد ۷۵ ساله‌ای به دلیل زمین خوردن از پله‌ها با درد شدید گردن مراجعه کرده است درمعاینه قدرت فلکشن انگشتان دست $\frac{2}{5}$ و فلکشن آرنج $\frac{3}{5}$ می‌باشد و در اندام تحتانی قدرت اکستانسیون زانو $\frac{4}{5}$ می‌باشد. حس اطراف مقعد طبیعی می‌باشد. کدام تشخیص برای بیمار محتمل تر است؟**

الف) سندرم سنترال کورد

ب)سندرم آنتریور کورد

ج)سندرم پوستریور کورد

د)سندرم براون سکوآرد

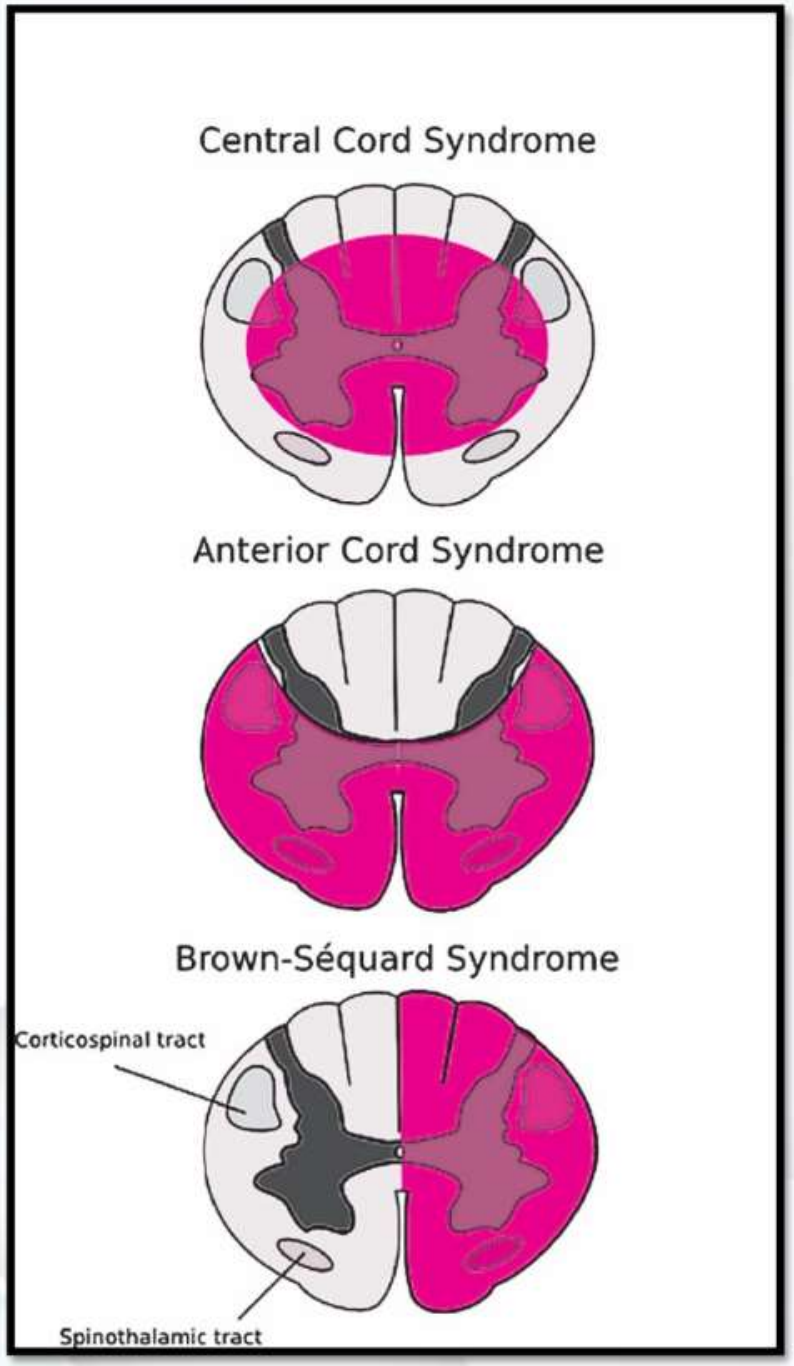
Central Cord Syndrome
Anterior Cord Syndrome
Brown-Séquard Syndrome
Corticospinal tract
Spinothalamic tract

- منظـــور از شـــوک نوروژنیـــک در تروماهـــای ستون فقرات گردنی چیست؟

۲۸ **کدام جمله در مورد شکستگی Jefferson صحیح نمی باشد؟**

الف) شکستگی چند قطعه مهره اطلس را شکستگی جفرسون می‌گویند.

ب) اساس درمان بر مبنای سالم بودن رباط ترانسورس آتلانتال استواراست.

ج) در این شکستگی اگر رباط ترانسورس آتلانتال سالم باشد ۱۲ هفته hard collar می‌دهیم.

د) اگر تود ه‌های طرفی بیش از ۳ میلی متر جابجا باشند (در رادیوگرافی Open Mouth) به این معناست که لیگامان عرضی آسیب دیده‌است.

•منظـــور از شکســـتگی Hangman در ســـتون فقرات گردنـی شکسـتگی پـارس اینترآرتیکـولاریس مهره دوم (آگزیس) می‌باشد.

•نکتـه: در افتـراق Burst fracture و compression frcatur بررســی کــدام قســمت مهــره اهمیــت زیادی دارد؟

۲۹ **احتمال شکستگی به دنبال تروما در کدام مهره توراسیک بیشتر است ؟**

الف) T۴

ب) T۶

ج) T۱۰

د) T۱۲

۳۰ **کدام یک از موارد زیر جز اندیکاسیون‌های عمل جراحی در شکستگی compression wedge نمی‌باشد؟**

الف) کاهش ارتفاع بیش از ۵۰%

ب) کیفوز موضعی بیش از ۳۰ درجه

ج) هرگونه آسیب عصبی

د) پارگی لیگامان‌های قدامی ستون مهره

فصل ۵

۳۱ **در مورد شکستگی کلاویکل کدام جمله صحیح <u>نیست</u>؟**

الف) اکثرا شکستگی در $\frac{1}{3}$ میانی کلاویکل است.

ب) شایع ترین محل نان یونیون در $\frac{1}{3}$ داخلی است.

ج) بی حرکتی برای ۲ تا ۳ هفته درکودکان کافی است.

د) به ندرت احتیاج به عمل جراحی دارد.

در رفتگی مفصل AC joint

۳۲ **درمان دررفتگی قدامی مفصل استرنوکلاویکولار در یک جوان ۲۷ ساله چیست؟**

الف) جا اندازی بسته و پین‌گذاری

ب) جا اندازی باز و پین‌گذاری

ج) جااندازی باز و پلاک‌گذاری

د) احتیاج به درمان خاصی ندارد

۳۳ **اهمیت فوق العاده شکستگی استخوان کتف چیست؟**

الف) محدودیت ROM شانه

ب) مال یونیون استخوان کتف

ج) آسیب دنده و ایجاد پنوموتوراکس

د) نان یونیون دردناک اسکاپولا

۳۴ **عاملی که باعث پایـداری مفصـل شـانه می‌شـود و در صـورت آسیب؛ باعث دررفتگی مکرر می‌شود کدام گزینه است؟**

الف) آسیب لبروم

ب) آسیب عضلات دلتوئید

ج) آسیب روتاتور کاف

د) آسیب کپسول مفصلی

۳۵ **در مورد دررفتگی شانه کدام گزینه صحیح نمی‌باشد؟**

الف) در افراد مسن بی‌حرکتی مفصل شانه بعد از دررفتگی باید طولانی‌تر باشد

ب) اکثرا دررفتگی شانه قدامی است

ج) به دنبال جا اندازی بسته معمولا احتیاج به جراحی وجود ندارد

د) در دررفتگی خلفی شانه؛ دست در اینترنال روتیشن کامل است

۳۶ **درمان دررفتگی مکرر شانه در یک جوان ۲۵ ساله کدام است؟**

الف) درمان جراحی و ترمیم لبروم

ب) فیزیوتراپی تقویت عضله دلتویید

ج) فیزیوتراپی تقویت عضلات روتاتور کاف

د) بی‌حرکتی شانه با گچ اسپایکا شانه برای ۶ هفته

شکستگی پروگزیمال هومروس افراد مسن

- هر چه زودتر حرکات شروع شود

۳۷ **کدام‌یک از موارد زیر اندیکاسیون عمل جراحی شکستگی استخوان بازو نیست؟**

الف) بیمار شکستگی‌های متعدد در اندام‌ها داشته‌باشد

ب) شکستگی ناشی از متاستاز (pathologic fracture)

ج) شکستگی همراه آسیب عصب رادیال باشد

د) شکستگی همراه با آسیب عروقی باشد

۳۸ **برای بازگشت عصب رادیال بعداز شکستگی بـازو حـداقل چنـد ماه صبر می‌کنیم؟**

الف) یک ماه

ب) چهار ماه

ج) هشت ماه

د) یک سال

۳۹ **مال یونیون شکستگی سوپراکوندیلار هومروس در کودکان بیشتر به چه‌صورت است؟**

الف) کوبیتوس واروس

ب) کوبیتوس والگوس

ج) روتیشن داخلی

د) روتیشن خارجی

۴۰ **در مورد شکستگی کوندیل لتـرال بـازو درکودکـان کـدام گزینـه صحیح نمی‌باشد؟**

الف) معمولا احتیاج به جا اندازی باز دارد.

ب) در صورت جوش نخوردن و درمـان نامناسـب کوبیتـوس واروس ایجاد می‌شود.

ج) این شکستگی مخصوص کودکان است.

د) شکسـتگی لتـرال کونـدیل بـر خـلاف شکسـتگی سـوپراکوندیلار هومروس؛ یک شکستگی داخل مفصلی به حساب می‌آید.

۴۱ **جوان ۲۰ ساله‌ای به دنبال زمین خوردن دچار شکستگی دیستال هـومروس شده‌اسـت. در رادیـوگرافی شکسـتگی دو قطعـه‌ای دیستال هومروس مشهود است. در اورژانس بـرای بیمـار آتـل بلند دست می‌گیرید. درمان نهایی این شکستگی شـامل کـدام گزینه زیر است؟**

الف) جا اندازی باز – فیکساسیون داخلی – شروع سریع حرکات آرنج

ب) پین اوله کرانون و کشش برای ۴ هفته

ج) جا اندازی باز – فیکساسیون داخلی و گچ گیری برای ۴ هفته

د) جا اندازی بسته و پین گذاری به صورت بسته و گچ گیری برای ۴ هفته

۴۲

کودکی ۳ ساله به دنبال کشیدگی دست توسط مادرش دچار درد دست شده و دیگر قادر به بالا آوردن دست خود نمی‌باشد. در ظاهر کودک ساعد را در حالت پروناسیون کامل در کنار بدن نگاه داشته است و آن را حرکت نمی دهد. جهت بیمار XRay درخواست می‌کنید و درعکس ساده نکته خاصی دیده نمی‌شود و با تشخیص pulledelbow چه مانوری جهت جا اندازی آرنج انجام می‌دهید؟

الف) سوپیناسیون ساعد همراه فلکشن آرنج

ب) پروناسیون بیشتر ساعد همراه فلکشن آرنج

ج) فلکشن آرنج و ابداکشن شانه

د) فلکشن آرنج و دورسی فلکشن مچ دست

۴۳ **کدام گزینه در مورد شکستگی سررادیوس صحیح نیست؟**

الف) در شکستگی بدون جابه جایی سررادیوس حرکت را هر چه زودتر شروع می‌کنیم.

ب) در بالغین و کودکان در صورت شکستگی سررادیوس و محدودیت حرکت می‌توان سررادیوس را برداشت.

ج) درشکستگی سررادیوس هماتوم را خالی کرده و لیدو کائین تزریق می‌کنیم و مجددا حرکت آرنج را بررسی می‌کنیم.

د) شکستگی سررادیوس حرکات چرخشی ساعد را محدود می‌کند.

۴۴ **درمان انتخابی در شکستگی‌های رادیوس و اولنا در بالغین کدام است ؟**

الف) ORIF with plate & screw

ب) CRIF with k-wire

ج) ORIF with k-wire

د) CRIF with intra medullary nail

۴۵ **ایجاد سین استوز (Synostosis Traumatic) به‌دنبال شکستگی رادیواولنا با کدام محدودیت حرکتی زیر همراهی دارد ؟**

الف) محدودیت اکستانسیون آرنج

ب) محدودیت حرکات روتیشن ساعد

ج) محدودیت دورسی فلکشن مچ دست

د) محدودیت فلکشن آرنج

۴۶ **کدام یک از آسیب‌های زیر را در یک فرد بالغ میتوان تنها گچ گیری کرد؟**

الف) شکستگی دررفتگی مونتژیا

ب) شکستگی دررفتگی گالزی

ج) شکستگی ایزوله تنه رادیوس در اثر ضربه مستقیم

د) شکستگی ایزوله تنه اولنا در اثر ضربه مستقیم

۴۷ **در مورد شکستگی کالیز Colle's Fracture کدام عبارت صحیح نیست؟**

الف) در این شکستگی قسمت دیستال رادیوس به سمت دورسال جابه‌جا می‌شود.

ب) شایع ترین مفصلی که به دنبال شکستگی دیستال رادیوس دچار محدودیت می‌شود؛ مفصل شانه است.

ج) پارگی اکستانسور بلند شست درشکستگی‌های با جا به جایی زیاد بیشتر دیده می‌شود.

د) این شکستگی خارج مفصلی است

۴۸ **کدام یک از شکستگی‌های دیستال رادیوس زیر خارج مفصلی می‌باشد؟**

الف) Volar Barton

ب) Chauffeur's fracture

ج) Smith's fracture

د) Dorsal Barton

۴۹ **شایع ترین شکستگی و شایع ترین دررفتگی در مچ دست به ترتیب کدام است؟**

الف) اسکافوئید – لونیت

ب) لونیت – تراپزیوم

ج) اسکافوئید- همیت

د) لونیت – همیت

۵۰ **در جوانی که با شک به شکستگی اسکافوئید دو هفته گچ کوتاه تامب اسپایکا گرفته ایم بعد از ۲ هفته رادیولـوژی مجـدد مـچ دست می‌گیریم و خط شکستگی در کمـر اسـکافوئید مشـخص می‌شود نظر شما در مورد ادامه درمان چیست؟**

الف) بستری جهت عمل جراحی اسکافوئید

ب) ادامه گچ گیری برای یک هفته دیگر

ج) ادامه گچ گیری برای ۶ هفته دیگر

د) انجام MRI مچ دست

۵۱ **احتمال جوش خوردن شکستگی در کـدام قسـمت اسـکافوئید کمتر است؟**

الف) یک سوم پروگزیمال

ب) یک سوم میانی

ج) یک سوم دیستال

د) در همه قسمت‌ها یکسان است

۵۲ **کدام مفصل زیر نسبت به بی حرکتی مقاوم تر می‌باشد؟**

الف) مچ دست

ب) شانه

ج) آرنج

د) زانو

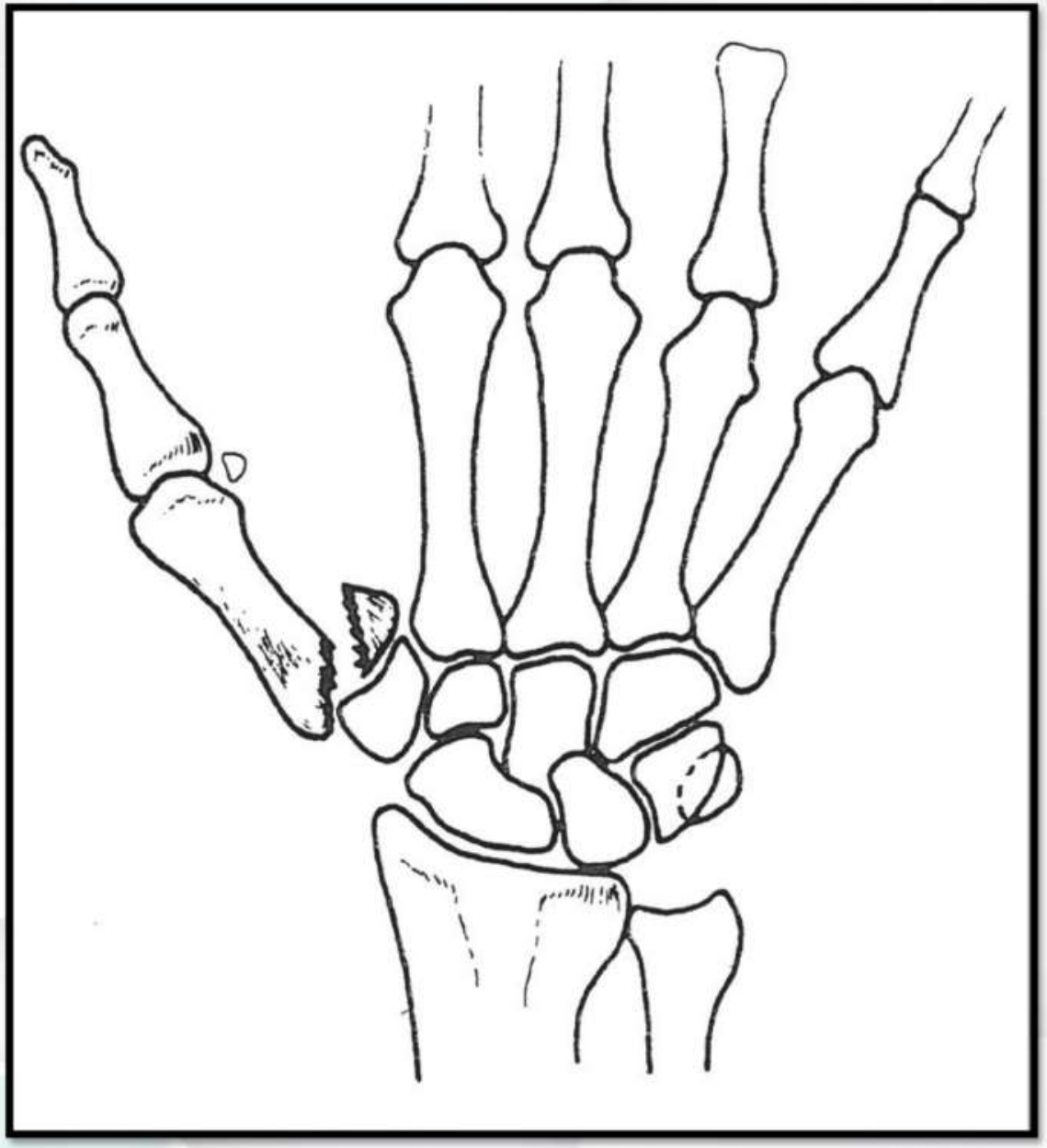

۵۳ **در هنگام درمان شکستگی متاکارپ و انگشتان دست توجه به کدام عامل زیر بسیار ضروری وعدم توجه به آن با مشکلات زیادی همراهی دارد؟**

الف) Alignment طولی استخوان

ب) روتیشن انگشتان

ج) کوتاه شدن استخوان

د) زاویه دار شدن

۵۴ **زاویه دار شدن شکستگی درکدام متاکارپ به هیچ وجه قابل قبول نیست؟**

الف) پنج

ب) چهار

ج) یک

د) دو

۵۵ **پسر ۲۰ ساله ای به دنبال زمین خوردن دچار دررفتگی مفصل DIP انگشت دوم دست راست شده است مفصل به راحتی جا اندازی می‌شود و در معاینه مفصل پایدار است. درمان بعد از جا اندازی کدام است؟**

الف) آتل ولاربرای ۳ هفته

ب) آتل ولار برای ۶ هفته

ج) Buddy Taping برای ۳ هفته

د) Buddy Taping برای ۶ هفته

۵۶ **در بین لیگامان‌های کولترال دست کدام لیگامان از اهمیت فوق العاده ای برخوردار است و در صورت آسیب احتیـاج بـه عمـل جراحی دارد؟**

الف) Ulnar Collaateral Ligament شست

ب) Radial Collateral Ligament انگشت سوم

ج) Ulnar Collateral Ligament انگشت دوم

د) Radial Collateral Ligament شست

۵۷ **تنها استثنا در آسیب‌های دست که بیش از ۳ هفته بی‌حرکتی می‌دهیم در کجاست؟**

الف) Mallet Finger

ب) شکستگی خرده شده متاکارپ

ج) دررفتگی دورسال مفصل PIP

د) دررفتگی ولار مفصل PIP

فصل ۶

۵۸ **کدام لیگامان زیر بیشترین ثبات را در لگن به وجود می‌آورد؟**

الف) لیگامان ساکروایلیاک

ب) لیگامان ساکرو توبروس

ج) لیگامان ساکرو اسپیناتوس

د) سمفیز پوبیس

۵۹ **آسیب لگن از نوع Open book injury حاصل کدام مکانیسم زیر است؟**

الف) LC

ب) APC

ج) Iliac wing fractures

د) Vertical shear

۶۰ **درشکستگی‌های لگن بهترین وسیله برای تشخیص آسیب‌های پوستریور لگن (آسیب مفصل ساکروایلیاک ؛ استخوان ساکروم و استخوان ایلیوم در پشت)کدام است؟**

الف) CT scan

ب) MRI

ج) Inlet view X-Ray

د) Outlet view X-Ray

۶۱ **پسر جوان فوتبالیست به دنبال ورزش و زمین خوردن ناگهـانی دچار درد شدید در ناحیه لگن شده است. دررادیوگرافی به عمل آمده کندگی ASIS (anterior-superior iliac spine) با حدود یک سانتی‌متر جابه‌جایی دارد. درمان شامل کدام گزینه است؟**

الف) استراحت و مسکن و راه اندازی partial weight

ب) کشش استخوان در ۳ هفته

ج) جا اندازی و ثابت سازی شکستگی

د) عدم وزن گذاری روی پا حداقل برای ۳ ماه

۶۲ **پسر ۱۹ ساله‌ای به دنبال تصادف و درد شدید لگن به اورژانس مراجعه می‌کند. حرکات مفصل هیپ دو طرف طبیعی است. درد شدید روی بال ایلیوم دارد. در رادیوگرافی خط شکستگی روی بال ایلیوم مشهود است که مختصر جابجایی دارد. رادیوگرافی گردن ران طبیعی است. در سی‌تی‌اسکن استابولوم سالم است. درمان مناسب کدام است؟**

الف) استراحت و مسکن و راه اندازی partial weight

ب) کشش استخوان در ۳ هفته

ج) جا اندازی و ثابت سازی شکستگی

د) عدم وزن گذاری روی پا حداقل برای ۳ ماه

۶۳ **کدام یک از شکستگی‌های لگن جز شکستگی‌های ناپایدار به حساب می‌آید؟**

الف) شکستگی ایزوله بال ایلیوم

ب) Straddle fracture

ج) کندگی ASIS از بالای لگن

د) شکستگی ایزوله راموس فوقانی و تحتانی

۶۴

جوان ۴۰ ساله ای به علت تصادف شدید به اورژانس منتقل شده است. در بدو ورود متوجه تاکی کاردی و افت فشار خون بیمار می شوید. بیمار تنفس خودبخودی دارد و هوشیار است در معاینات اولیه متوجه ناپایداری مشخص در لگن بیمار می شوید. در عکس لترال گردن و CXR بیمار نکته پاتولوژیک مشخص وجود ندارد اما در عکس رخ لگن باز شدگی واضح سمفیز پوبیس وجود دارد. در سونوگرافی از شکم مایع آزاد داخل شکم وجود ندارد. بیمار همچنان تاکی کارد است و دچار افت فشار خون می شود. باتوجه به احتمال بالای خونریزی در رتروپریتوئن در اثر شکستگی لگن اقدام اولیه شما کدام است؟

الف) مشاوره اورژانس جهت گذاردن اکسترنال فیکساتور لگنی

ب) انتقال هرچه سریعتر بیمار به اطاق عمل جهت بررسی و بند آوردن محل خونریزی

ج) احیای بیمار با سرم و خون و بستن لگن به کمک یک ملافه

د) انجام آنژیوگرافی اورژانسی و آمبولیزه کردن شریان خونریزی دهنده

۶۵ **شایع ترین نوع شکستگی استابولوم کدام مورد زیر است؟**

الف) شکستگی دیواره خلفی استابولوم

ب) شکستگی ستون قدامی استابولوم

ج) شکستگی ستون خلفی استابولوم

د) شکستگی دیواره قدامی استابولوم

۶۶ **برای بررسی دیواره خلفی استابولوم کدام نمای رادیولوژیک بیشتر کمک کننده است؟**

الف) نمای ابتراتور

ب) نمای ایلیاک

ج) نمای inlet

د) نمای outlet

۶۷ مهمترین عارضه شکستگی‌های استابولوم برای بیمار چیست؟

الف) دررفتگی مکرر هیپ

ب) استئوآرتریت مفصل هیپ

ج) خونریزی و شوک

د) میوزیت اسیفیکان

- بیمار با شکستگی لگن خون میریزد تا بمیرد و بیمار با شکستگی استابولوم لنگ میزند تا بمیرد

۶۸ **خانم اسکی باز ۲۵ ساله با درد آزاردهنده ناحیه دنبالچه مراجعه کرده است. سابقه زمین خوردن با باسن را در سه ماه پیش ذکر می‌کند. در گرافی نیم رخ ساکروکوکسیژیال تصویر یک شکستگی با جا به جایی مختصر دیده می‌شود. بهترین درمان کدام است؟ (دستیاری فروردین ۹۱)**

الف) عمل جراحی ثابت کردن داخلی شکستگی

ب) گرفتن SPICA CAST

ج) استفاده از Air Ring

د) انجام مانیپولاسیون با توش رکتال و جا اندازی بسته

۶۹ **در بررسی شکستگیهای استابولوم همه نماهای رادیوگرافی زیر ضروری است، به جز: (پیشکارورزی – اسفند ۹۷)**

الف) نمای ورودی لگن (inlet)

ب) نمای ایلیاک

ج) نمای ابتوراتور

د) نمای رخ لگن

فصل ۷

۷۰ **در دررفتگی مفصل هیپ کدام جمله زیر صحیح نمی‌باشد؟**

الف) دررفتگی خلفی هیپ ۵ برابر شایع‌تر از دررفتگی قدامی است.

ب) اگر درهنگام ضربه هیپ در اداکسیون باشد احتمال دررفتگی خلفی بدون شکستگی استابولوم بیشتر است.

ج) زمان جا اندازی تاثیری در بروز AVN سر فمور ندارد.

د) در آسیب عصب سیاتیک قسمت پرونئال بیشتر از قسمت تیبیال پوستریور درگیر می‌شود.

۷۱

پسر جوانی به دنبال تصادف با ماشین دچار دررفتگی خلفی مفصل هیپ راست شده است و قادر به دورسی فلکشن شست پا نمی باشد. بیمار به صورت اورژانسی به کمک مانور آلیس تحت جا اندازی هیپ قرار می‌گیرد اما بعد از جا اندازی همچنان قادر به دورسی فلکشن شست پا نمی باشد اقدام بعدی کدام است؟

الف) تحت نظر گرفتن برای ۴ هفته و سپس اکسپلور عصب

ب) اکسپلور اورژانس عصب در اطاق عمل

ج) تحت نظر گرفتن برای ۴ ماه

د) نوار عصب و عضله اورژانس و سپس تصمیم گیری جهت بیمار

۷۲ **برای دیدن تمام طول گردن استخوان ران وضعیت پاها باید به چه صورت باشد (درحین رادیوگرافی رخ لگن) ؟**

الف) اینترنال روتیشن

ب) اکسترنال روتیشن

ج) فلکشن هر دو هیپ

د) اکستانسیون هر دوهیپ

۷۳

جوان ۲۶ ساله‌ای به دنبال تصادف با درد شدید هیپ راست مراجعه کرده است. روتیشن هیپ به شدت محدود است و بیمار قادر به راه رفتن نیست. در رادیوگرافی شک به شکستگی گردن استخوان ران داریم. اما خط شکستگی در عکس مشخص نمی باشد. اقدام بعدی کدام است؟

الف) دادن عصا برای ۳ هفته و سپس عکس مجدد

ب) انجام MRI هیپ

ج) انجام اسکن استخوانی

د) انجام سونوگرافی مفصل هیپ

۷۴ **پسر جوان ۲۴ ساله ای به دنبال تصادف شدید دچار درد شدید هیپ راست شده است. در رادیوگرافی خط شکستگی در گردن استخوان ران بدون هیچ گونه جابجایی دیده می‌شود. درمان مورد نظر چیست؟**

الف) عمل جراحی و پیچ‌گذاری

ب) بی حرکتی به کمک عصا

ج) استراحت در بستر برای ۴ هفته

د) کشش پوستی برای ۲ هفته و سپس راه اندازی با عصا

۷۵

پیر مرد ۹۰ ساله ای که سابق بر این به خوبی راه می‌رفته است را به علت زمین خوردن به اورژانس آورده اند. در رادیوگرافی شکستگی گردن ران با جابجایی مشهود است. بیمار با مشکل CRF هفته ای سه بار دیالیز می‌شود. بیمار فشار خون بالا دارد که تحت درمان است. درمان مناسب جهت شکستگی گردن ران در حال حاضر چیست؟

الف) فیکس کردن شکستگی با پیچ

ب) فیکس کردن شکستگی با DHS

ج) همی آرتروپلاستی

د) تراکشن پوستی برای ۳ هفته و راه اندازی پس از آن

- **نکته:** دو عارضه مهم شکستگی گردن ران شامل جوش نخوردن و نکروز آواسکولار سر فمور است.
- شکستگی در استخوان‌های بلند اندام تحتانی با توجه‌به اینکه وظیفه انتقال نیروی وزن را برعهده دارند، در اکثر موارد نیاز به جراحی دارد و نسبت به اندام فوقانی درمان غیر جراحی خیلی مطرح نمی‌باشد.

۷۶ **کدام شکستگی ما را به یـک بیمـاری زمینـه‌ای ماننـد متاسـتاز مشکوک می‌کند؟**

الف) شکستگی ایزوله تروکانتر کوچک در فرد مسن

ب) شکستگی ایزوله تروکانتر بزرگ در فرد مسن

ج) شکستگی چند قطعه اینترتروک درفرد مسن

د) شکستگی جابه جایی گردن ران در فرد مسن

۷۷ **خانم ۹۰ ساله‌ای به دنبال زمین خوردن دچار شکستگی بدون جابه جایی اینترتروکانتریک شده است. بیمار سابقه بیماری آسم و مشکل مزمن کلیوی دارد. جهت درمان بیمار کدام گزینه را صحیح می‌دانید؟**

الف) عمل جراحی و گذاردن DHS

ب) عمل جراحی و پروتز

ج) استراحت در بستر برای ۴ هفته

د) استراحت در بستر همراه کشش پوستی

۷۸ **امروزه درمان انتخابی برای شکستگی شـفت اسـتخوان ران در یک فرد جوان کدام گزینه زیر است؟**

الف) کشش استخوانی

ب) پیچ و پلاک

ج) میله داخل استخوان (کونچریا IMN)

د) اکسترنال فیکساتور

۷۹ **درمان شکستگی بسته شفت فمور و جابه جا در کودک ۴ ســاله در کدام گزینه زیربه طور صحیح آورده شده است؟**

الف) جا اندازی بسته درا طاق عمل و گچ اسپایکا

ب) کونچر ران

ج) پیچ و پلاک

د) اکسترنال فیکساتور

۸۰ درمان شکستگی سوپراکوندیلار فمـور در یـک جـوان ۲۵ سـاله چیست؟

الف) تراکشن برای ۲ ماه

ب) گچ اسپایکا

ج) رداکشن آناتومیک + پلاک + شروع سریع دامنه حرکات

د) گذاردن کونچر و شروع سریع وزن گذاری

۸۱ **جوان موتور سواری به دنبال زمین خوردن به دنبال تصادف با ماشین؛ ۴ ساعت بعد از تصادف به اورژانس مراجعه کرده است. بیمار دفورمیتی و درد شدید در زانو دارد. در معاینه نبض دیستال لمس نمی‌شود. اقدام شما درحال حاضر چیست؟**

الف) جا اندازی زانو با شک به دررفتگی زانو بدون تهیه رادیو گرافی

ب) تهیه رادیوگرافی و سی تی اسکن و سپس اقدام برای جا اندازی

ج) مشاوره جراحی عروق اورژانس

د) انجام آنژیوگرافی اورژانس و سپس جا اندازی بسته

۸۲ **اندیکاسیون جراحی و فیکس کردن شکستگی یک سوم فوقانی فیبولا چیست؟**

الف) جابه‌جایی بیش از ۱ cm

ب) روتیشن زیاد

ج) شکستگی هم‌زمان استخوان تیبیا

د) ناپایدار شدن مفصل زانو

۸۳ **درمان انتخابی شکستگی شفت تیبیاو فیبولا درجوان ۳۰ ساله کدام است؟**

الف) جا اندازی بسته و کارگذاری کونچر برای تیبیا و درمان غیر جراحی برای فیبولا

ب) جا اندازی باز وکارگذاری کونچر برای تیبیا و درمان غیر جراحی برای فیبولا

ج) پیچ و پلاک تیبیا و درمان جراحی برای فیبولا

د) اکسترنال فیکساتور تیبیا و درمان غیر جراحی برای فیبولا

۸۴ **درمان شکستگی ایزوله فیبولا درناحیه دیافیز به صورت transverse که به علت ضربه مستقیم ماشین به یک خانم ۳۵ ساله به وجود آمده است چیست؟**

الف) بانداژ کشی - مسکن + راه رفتن

ب) گچ کوتاه پا به صورت Non weight bearing

ج) گچ کوتاه پا به صورت weight bearing

د) آتل بلند پابه مدت ۳ هفته

۸۵ **درمان نهایی شکستگی بای مالئول با جابه جایی در یـک فـرد جوان چیست؟**

الف) جا اندازی باز و فیکساسیون مالئول داخلی و خارجی

ب) جا اندازی بسته و گچ گیری

ج) جا اندازی بسته و آتل گیری

د) کشش استخوانی و گچ گیری بعد ۳ هفته

۸۶ **در مورد شکستگی تالوس کدام گزینه زیر صحیح نمی باشد؟**

الف) درشکستگی گردن تالوس AVN سر تالوس اتفاق می‌افتد.

ب) بعد از فیکس کردن شکستگی تالوس بیمار تا ۳ ماه نباید روی پا وزن گذاری کند.

ج) استئوآرتریت مفصل مچ پا به دنبال شکستگی‌های تالوس عارضه شایعی می‌باشد.

د) جهت جلوگیری از عوارض هرچه زودتر شکستگی باید جا اندازی شده و فیکس گردد.

۸۷ **در شکستگی پاشنه توجه و معاینه کدام قسمت از اهمیت بالایی برخوردار است؟**

الف) شکستگی ستون فقرات

ب) شکستگی تالوس

ج) شکستگی پلاتوتیبا

د) آسیب شکمی

۸۸ **جوان ۲۷ ساله ای به دنبال گیرکردن پا در یـک چالـه و زمـین خوردن با درد شدید جلوی پا مراجعه می‌کند. درمعاینـه درد در midfoot و اکیموز در کف پا دارد. دررادیوگرافی مچ پا و کف پا نکته پاتولوژیکی ندارد تشخیص درمان چیست؟**

الف) آسیب لیسفرانک - گچ کوتاه پا برای ۶ هفته

ب) Ankle sprain - گچ برای ۴ هفته

ج) آسیب لیسفرانک - بانداژ جونز برای ۴ هفته

د) Ankle sprain - بانداژ جونز برای ۳ هفته

۸۹ **آقای ۱۸ ساله ای به دلیل شکستگی با جا به جایی ثلث پروگزیمال فیبولا به شما مراجعه می‌کند. کدام اقدام تشخیصی زیر را باید حتماً انجام داد؟ (دستیاری – اسفند ۸۴)**

الف) رادیوگرافی رخ و نیم رخ زانوی همان اندام

ب) رادیوگرافی رخ و نیم رخ مچ پای همان اندام

ج) MRI زانوی همان اندام

د) MRI مچ پای همان اندام

۹۰ **مرد ۴۰ ساله ای به علت شکستگی تنه استخوان ران تحت عمل جراحی ثابت کردن شکستگی با plate قرار گرفته است. بعد از گذشت چهار ماه با توجه به اینکه در رادیوگرافی جوش خوردن به تاخیر افتاده است درمان مناسب در این مرحله کدام است؟**

(دستیاری – اسفند ۸۴)

الف) تحت نظر قرار دادن بیمار

ب) گچ گیری

ج) پیوند استخوان از لگن

د) تعویض plate با میله داخل کانال مدولاری

۹۱

پسر جوان ۱۸ ساله ای که مدت ۲ ماه است به خدمت سربازی اعزام شده است به دلیل درد پا از ۴ هفته قبل مراجعه می‌کند. در معاینه تورم و تندرنس روی متاتارس دوم واضحا وجود دارد. در آزمایشات خونی به جز افزایش مختصر آلکالین فسفاتاز نکته دیگری مشاهده نمی شود. اولین اقدام تشخیصی شما کدام است؟

(پره انترنی – شهریور ۸۴)

الف) رادیوگرافی ساده رخ و مایل کف پا

ب) اسکن استخوان

ج) MRI

د) تکرار آزمایش کلسیم فسفر و آلکالن فسفاتاز

سوال مهم

آقای ۸۲ ساله به دنبال شکستگی گـردن اسـتخوان ران تحـت عمـل جراحی همی آرتروپلاستی در صبح قرار می‌گیرد. در ویزیت شب عمل؛ بیمار مضطرب و تحریک پذیر به نظر می‌رسد. همچنین دچار تـوهم هم شده و گیجی (disorientation) می‌باشد. تعـداد تـنفس و O۲- Saturation طبیعی است. سایر علایم حیاتی نیز طبیعی است. همراه بیمار ذکر می کند که به طور نوسانی هوشیاری بیمار تغییر کرده است. کدام یک از عوامل زیر سبب این علایم شده است؟

الف) آمبولی چربی

ب) ترومبوآمبولی

ج) دلیریوم

د)ARDS

فصل ۸

۹۳ **بزرگترین عضو بدون رگ در بدن کدام است؟**

الف) منیسک داخلی

ب) منیسک خارجی

ج) دیسک بین مهره ای

د) رباط ACL

۹۴ **در مورد آناتومی ستون مهره‌ها کدام گزینه صحیح <u>نمی باشد</u>؟**

الف) درهنگام تولد تمام ستون فقرات در یک کیفوز سرتاسری است.

ب) مفاصل بین مهره‌ها مفاصل سینویال حقیقی هستند.

ج) نخاع در محاذات مهره L1 تمام می‌شود.

د) شایع ترین علت درد کمر تغییر دژنراتیو دیسک می‌باشد.

۹۵ **در نمای ابلیک در رادیوگرافی ساده ستون فقرات کمری که از یک نوجوان ۱۲ ساله با شک به اسپوندیلولیز به عمل آورده‌اید تصویر Scottie dog دیده می‌شود در این نما چشم سگ معادل کدام قسمت آناتومیک زیر می‌باشد؟**

الف) پارس اینتر آرتیکولاریس

ب) پدیکل مهره

ج) لامینا

د) اسپاینوس پروسس

۹۶ **بهترین وسیله برای ارزیابی شکستگی‌های ستون مهره و تشخیص burst fracture از compression fracture کدام گزینه می‌باشد؟**

الف) MRI

ب) CT Scan

ج) رادیوگرافی ساده

د) Bone scan

۹۷ **نوزادی که دچار تورتیکولی عضله استرنوکلیدوماستوئید سـمت راست شده است چه تغییر ظاهری در صورت دارد؟**

الف) خم شدن گردن به طرف عضله آسیب دیده و چرخیدن چانـه و صورت به سمت مقابل

ب) خم شدن گردن به طرف عضله آسیب دیده و چرخش صورت هم به همان طرف

ج) خم شدن گردن به طرف عضله سالم و چرخش صورت هم به طرف سالم

د)خم شدن گردن به طرف عضله سالم و چرخش چانه به سمت مقابل

۹۸ **نوزادی را به علت تورتیکولی آورده اند. علاوه بـر معاینـه سـر و گردن ؛ معاینـه کـدام قسـمت از بـدن نـوزاد در ایـن مرحلـه از اهمیت فوق العاده‌ای برخوردار است؟**

الف) معاینه هیپ از لحاظ CDH

ب) معاینه شانه از لحاظ دررفتگی شانه

ج) معاینه قلب از لحاظ آنومالی همراه

د) معاینه پا از لحاظ وجود کلاب فوت

۹۹ **در مورد درمان تورتیکولی کدام گزینه زیر صحیح نمی‌باشد؟**

الف) در ۹۰% موارد با فیزیوتراپی و کشش عضله SCM نوزاد بهبود می‌یابد.

ب) عمل جراحی بهتر است در سال اول زندگی انجام شود.

ج) فیزیوتراپی نوزاد باید هم اکتیو و هم پاسیو همزمان باشد.

د) درمان جراحی شامل قطع کردن عضله استرنوکلیدوماستوئید از محل اتصال روی استخوان می‌باشد.

۱۰۰ کودک ۵ ساله‌ای را ویزیت می‌کنید که یک شانه وی بالاتر از شانه دیگر قرار گرفته‌است. حرکات گردن محدود است و گردن فوق العاده کوتاه است. درراديوگرافی به عمل آمده پنج مهره گردن به همدیگر چسبیده‌اند. اولین تشخیص افتراقی که به ذهن شما می‌آید کدام گزینه است؟

الف) Wry Neck Deformity

ب) Klippel Feil Syndrome

ج) Cervical rib

د) Neurofibromatosis type ۱

۱۰۱ **در بیماری thoracic outlet syndrome معمولا علائم عصبی در کدام ریشه‌های عصبی ایجاد می‌شود؟**

الف) عصب مدین

ب) عصب اولنا

ج) عصب رادیال

د) عصب موسکولو کوتانئوس

۱۰۲ **شایع ترین سطحی از گردن که دچار پدیده دژنرسانس و آرتروز می‌شود در کدام level می‌باشد؟**

الف) C۴-C۵

ب) C۵-C۶

ج) C۶-C۷

د) C۳-C۴

۱۰۳ **در صورت فتق دیسک C۶-C۵ کدام روت تحت فشار قرار می‌گیرد و چه علائمی برای بیمار ایجاد می‌شود؟**

الف) روت C۶ کاهش قدرت بای سپس و دورسی فلکسور مچ دست و اختلال حس شست

ب) روت C۵ کاهش قدرت عضله دلتوئید وحس روی شانه

ج) روت C۶ کاهش قدرت عضله تری سپس و کاهش رفلکس تری سپس

د) روتC۵ کاهش قدرت خم کننده مچ دست و بازکننده انگشتان واختلال حس انگشت میانی

عصب درگیر	نقص حسی	نقص حرکتی	تغییر رفلکس
عصب C۵	قسمت فوقانی و جلو بازو و آرنج	ضعف دلتوئید و بی‌سپس	بی‌سپس
عصب C۶	لترال ساعد، شست و ایندکس	ضعف بی‌سپس و اکستنسورهای مچ دست	بی‌سپس، براکیورادیالیس
عصب C۷	انگشت وسط	تری‌سپس فلکسورهای مچ دست	تری‌سپس
عصب C۸	قسمت فوقانی و جلو بازو و آرنج	عضلات بین استخوانی، فلکسور مچ دست، فلکسور انگشتان	–
عصب T۱	قسمت مدیال آرنج	عضلات بین استخوانی	–

۱۰۴ **خانم ۳۵ ساله‌ای با درد گردن تیر کشنده به شست دست از روز گذشته مراجعه کرده‌است. حس بیمار در شست و ایندکس مختل می‌باشد و قدرت عضله بای سپس ۴/۵ شده است. بیمار RED FLAG ندارد کدام گزینه زیر را درمان مناسب می‌دانید؟**

الف) استراحت یک دوره کوتاه استروئید و گاباپنتین +soft collar برای ۴۸ ساعت

ب) با توجه به ضعف عضله ارجاع برای عمل جراحی

ج) Hard collar برای ۳ هفته و مسکن و عکس ساده گردن

د) مسکن و استروئید برای یک هفته و در صورت عدم بهبود ارجاع برای عمل جراحی

۱۰۵ **کدام یک از موارد زیر جز علایم مایلوپاتی نیست؟**

الف) Babinsky مثبت

ب) Wide Based gait

ج) Hypo reflexia

د) Hand clumsiness

۱۰۶ در بیماری آرتریت روماتوئید کدام قسمت ستون فقرات بیشتر درگیر می‌شود؟

الف) Upper cervical

ب) Lower cervical

ج) Upper lumbar

د) Lower lumbar

۱۰۷ **منظور از اسپوندیلولیستزیس ایسمیک چیست؟**

الف) شکستگی پارس اینترآرتیکولاریس دو طرفه که باعث لغزش یک مهره روی مهره دیگر می‌شود

ب) شکستگی پارس اینترآرتیکولاریس یک طرفه بدون جابجایی مهره‌ها نسبت به همدیگر

ج) شکستگی مفصل فاست دو طرفه که باعث لغزش یک مهره روی مهره دیگر می‌شود

د) شکستگی فاست یک طرفه بدون جابجایی مهره‌ها به همدیگر

۱۰۸ **در مورد بیماری اسپوندیلولیستزیس ایسمیک کدام جمله زیر صحیح نمی‌باشد؟**

الف) اکثر بیماران با علائم عصبی مراجعه می‌کنند.

ب) گروهی از ورزشها مانند ژیمناستیک از عوامل ایجاد آن می‌باشد .

ج) در صورت عدم بهبود درد با درمان کنسرواتیو؛ مهره مبتلا را به مهره مجاور باید جوش داد.

د) شایع ترین منطقه درگیر مهره L۵ می‌باشد.

۱۰۹ **در مـورد اسپوندیلولیسـتزیس دژنراتیـو کـدام گزینـه صـحیح نمی‌باشد ؟**

الف) شایع ترین سطح درگیر در سطح L۴-L۵ می‌باشد.

ب) در زنان شش برابر بیشتر از مردان دیده می‌شود.

ج) در این بیماری پارس اینترآرتیکولاریس دوطرفه شکسته است .

د) بیمار باعلائم تنگی کانال نخاع مراجعه می‌کند.

۱۱۰ **در درمان اسپوندیلولیستزیس دژنراتیو کدام گزینه صحیح نمی‌باشد؟**

الف) شدت اسپوندیلولیستزیس ارتباط مستقیم با میزان علائم دارد.

ب) اقدام درمانی درمرحله اول درمان کنسرواتیو است .

ج) در این نوع اسپوندیلولیستزیس فضای کانال تنگ می‌شود.

د) درمان شامل لامینکتومی و فیوژن مهره است.

۱۱۱ **شایع‌ترین محل درگیری سل ستون مهره‌ها در کدام ناحیه است؟**

الف) سرویکال

ب) Upper thoracic

ج) توراکولومبار

د) Lower lumbar

۱۱۲ **در مورد TB ستون مهره کدام گزینه صحیح <u>نمی‌باشد</u> ؟**

الف) تقریبا همیشه $\frac{1}{3}$ قدامی مهره را درگیر می‌کند

ب) اغلب دیسک بین مهره‌ای را درگیر نمی‌کند

ج) احتمال پاراپلژی درکودکان بیشتر است

د) شایع‌ترین سل استخوان سل ستون مهره است

۱۱۳ **در مورد اسکولیوز نوروماسکولار کدام جمله صحیح نیست؟**

الف) بریس دراین بیماران بسیار موثر است.

ب) تقریبا در اکثر موارد عمل جراحی لازم است.

ج) اسکولیوزیس این افراد به شکل حرف C می‌باشد.

د) هدف اصلی درمان حفظ بالانس و آزاد کردن دست بیمار می‌باشد.

۱۱۴ **کدام یک از موارد زیر به طور شـایع همراهـی بـا congenital scoliosis ندارد؟**

الف) مشکل قلبی

ب) مشکل کلیوی

ج) مشکل داخل نخاعی

د) مشکل کبدی

۱۱۵ **شایع‌ترین نوع اسکولیوز که به درمانگاه‌های ارتوپـدی مراجعـه می‌کند کدام نوع است؟**

الف) Adolescent idiopathic scoliosis

ب) Infantile idiopathic scoliosis

ج) Congenital scoliosis

د) Neuromuscular scoliosis

۱۱۶ **کـــدام گزینـــه در مـــورد اســـکولیوزیس ایـــدیوپاتیک صـــحیح نمی‌باشد؟**

الف) اکثرا بیماران به علت درد مراجعه می‌کنند.

ب) در دخترها ۱۰ برابر شایع‌تر از پسرهاست .

ج) اسکولیوز به شکل S می‌باشد.

د) از تســت Adam's forward bending بـرای غربـالگری اسـکولیوز استفاده می‌کنیم.

۱۱۷ **احتمال پیشرفت اسکولیوز ایدیوپاتیک در کدام مورد زیر بیشتر است؟**

الف) هر چه سن کمتر و زاویه cobbs بیشتر

ب) هر چه سن کمتر و زاویه cobbs کمتر

ج) هر چه سن بیشتر و زاویه cobbs بیشتر

د) هر چه سن بیشتر و زاویه cobbs کمتر

۱۱۸ **دختر ۸ ساله‌ای به علت انحراف ستون مهره توسط والدینش مراجعه می‌کند. معاینات بیمار نرمال است. دررادیوگرافی ظاهر مهره‌ها نرمال هستند و در اندازه گیری اسکولیوزیس ۲۴ درجه توراسیک است با تشخیص اسکولیوز ایدیوپاتیک کدام اقدام را صلاح می‌دانید؟**

الف) پیگیری بیمار هر ۳ ماه

ب) پیگیری بیمار هر سال

ج) بریس میلواکی

د) عمل جراحی

۱۱۹ **دختر ۱۱ ساله‌ای به علت اسکولیوز ایدیوپاتیک با زاویه ۳۵ درجه مراجعه کرده‌است. درمعاینه نورولوژیک بیمار نرمال است. چه درمانی را برای بیمار پیشنهاد می‌کنید؟**

الف) پیگیری هر ۳ ماه

ب) پیگیری هر ۶ ماه

ج) بریس

د) عمل جراحی

۱۲۰ **در تفاوت بین postural kyphosis و کیفوز شوئرمن کدام گزینه صحیح نمی‌باشد؟**

الف) بیمار با کیفوز شوئرمن زمانی که مراجعه می‌کند درد ندارد.

ب) در postural kyphosis بیمار می‌تواند با عقب راندن شانه کیفوز را اصلاح کند.

ج) در کیفوز پوسچرال درمان؛ اصلاح وضعیت نشستن و انجام ورزشهای اکستانسیون است.

د) در کیفوز شوئرمن بین زاویه ۵۰ تا ۸۰ درجه بریس میلواکی موثر است.

۱۲۱ **اهمیت فوق العاده کیفوز مادرزادی چیست و درمان مناسب آن کدام است؟**

الف) ایجاد پاراپلژی – عمل جراحی

ب) عدم بالانس - بریس

ج) ایجاد پاراپلژی - بریس

د) عدم بالانس – عمل جراحی

۱۲۲ **کدام یک از نشانه‌های رادیولوژیک در بیماری کیفوز شوئر من نیست؟**

الف) افزایش کیفوز بالای ۴۵ درجه

ب) Schmorl's node

ج) نامنظم شدن صفحه رشد مهره

د) وجود همی ورتبرا

۱۲۳ **شایع‌ترین علت کیفو اسکولیوزیس کدام بیماری زیر می‌باشد؟**

الف) نوروفیبروماتوزیس

ب) آکوندروپلازی

ج) دیستروفی دوشن

د) مورکیو

۱۲۴ **درمان کیفوز شوئرمن با زاویه کیفوز ۷۰ درجه در یک پسر ۱۴ ساله چیست؟**

الف) عمل جراحی

ب) بریس میلواکی

ج) ورزش‌های اکستانسیون و مراجعه بعد ۶ ماه

د) ورزش‌های اکستانسیون و مراجعه بعد ۳ ماه

۱۲۵ **در مورد افزایش قوس کمر در یک دختر ۱۸ ساله که با درد کمر مراجعه کرده است کدام عبارت زیر صحیح نیست؟**

الف) افزایش قوس کمر همیشه پاتولوژیک است و نیاز به درمان دارد.

ب) در صورت نداشتن علت زمینه ای ورزشهای ویلیامز بسیار به بیمار کمک کننده‌است.

ج) فلکشن دفورمیتی مفصل هیپ می‌تواند ایجاد لوردوز افزایش یافته کمر کند.

د) کیفوز شوئر من می‌تواند علت افزایش لوردوز کمر بیمار باشد.

۱۲۶ **تنگی کانال کمری و spinal canal stenosis معمـولا در کـدام مرحله از مرحله‌های اختلال عملکرد ستون فقرات دیده می‌شود؟**

الف) اوایل dysfunction

ب) اوایل instability

ج) اواخر stabilization

د) اواخر dysfunction

۱۲۷ **در مورد درد کمر ناشی از فتق دیسک کمر کدام عبارت زیر صحیح نمی‌باشد؟**

الف) معمولا درد تا زیر زانو تیر می‌کشد

ب) در اغلب موارد پارگی آنولوس از ناحیه پوسترولترال می‌باشد

ج) درد ناشی از فتق دیسک با نشستن بهتر می‌شود

د) مثبت شدن لازک پای مقابل پاتوگونومیک فتق دیسک می‌باشد

۱۲۸ **در صورت بیرون زدن دیسک بین مهره L۴-L۵ به سمت راست، به کدام ریشه عصبی فشار می‌آید و حس کدام ناحیه مختل می‌شود؟**

الف) L۴ - حس مدیال مالئول

ب) L۵ - حس وب اول

ج) S۱ - حس پاشنه

د) L۳ - حس مدیال ساق

۱۲۹ **بیمار خانم جوانی که برای بار اول به علت درد کمر غیر اختصاصی از شب گذشته که تا بالای زانو ی سمت راست تیر می‌کشد مراجعه می‌کند. بیمار علایم red flag ندارد و علائم عصبی ندارد. درد بیمار به دنبال بلند کردن شی سنگین به وجود آمده است. در این مرحله کدام تصویربرداری زیر را از بیمار انجام می‌دهید؟**

الف) CT اسکن لومبوساکرال

ب) رادیوگرافی رخ و نیم رخ و ابلیک لومبوساکرال

ج) MRI لومبوساکرال

د) دراین مرحله احتیاج به هیچ تصویر برداری ندارد.

۱۳۰ **در مورد درمان جراحی درد کمر کدام گزینه زیر صحیح نیست؟**

الف) درد کمر رادیکولار را حداقل سه ماه درمان غیر جراحی می‌کنیم.

ب) در درمان کمردرد غیر اختصاصی توجه به مسائل روانی از اهمیت فوق العاده ای برخوردار است.

ج) در درد کمر غیر اختصاصی اگر بعد از شش هفته پاسخ مناسب نگرفتیم اقدام به عمل می‌کنیم.

د) درعمل جراحی دیسک کمر درد پا بیشتر از درد کمر به درمان پاسخ می‌دهد.

۱۳۱ **درمقایسه کلودیکاسیون عروقی و عصبی کدام جمله صحیح نمی‌باشد؟**

الف) کلودیکاسیون ناشی از استنوز کانال با خم شدن به جلو بهبود می‌یابد.

ب) کلودیکاسیون ناشی از تنگی عروقی با ایستادن بهبود نمی‌یابد.

ج) در کلودیکاسیون ناشی از تنگی عروقی هنگام بالارفتن از سربالایی درد بیشتر می‌شود.

د) در کلودیکاسیون عصبی ناشی از تنگی کانال با راه رفتن بر روی ترد میل علایم بدتر می‌شود.

۱۳۲ **علائم مهم سندرم کوداکوئینا تمام موارد زیر است، بجز؟**

الف) بی‌حسی و گز گز اطراف مقعد

ب) کاهش پیش‌رونده قدرت عضلانی اندام تحتانی

ج) عدم کنترل ادرار

د) مثبت شدن رفلکس بابینسکی

۱۳۳

خانم ۳۰ ساله به‌دنبال بلندکردن شیئی سنگین از روز گذشته به‌علت درد شدید کمر و انتشار درد به انگشت پنجم پای راست به شما مراجعه کرده است. بیمار Red flag ندارد و SLR در زاویه ۴۰ درجه مثبت می‌شود. کدام گزینه زیر را در مورد این بیمار صحیح می‌دانید؟

الف) گرفتن عکس رخ و نیم رخ و ابلیک لومبوساکرال – تجویز مسکن و استروئید – انجام ورزش‌های ویلیامز

ب) گرفتن MRI لومبوساکرال – تجویز مسکن و استروئید – انجام ورزش‌های مک کینزی

ج) تجویز مسکن و استروئید – استراحت مطلق برای یک هفته

د) تجویز مسکن واستروئید – استراحت برای ۴۸ ساعت

۱۳۴

مرد ۶۵ ساله‌ای به علت درد کمر و درد پاها بـه شـما مراجعـه می‌کنـد. بیمـار چندین سال دردکمر داشته اما ۳ ماه است که این درد به هر ۲ پا تا ناحیه روی ۲ پا تیر می‌کشد. بیمار پس از ۱۰۰ متر راه پیمایی دیگر قادر به راهپیمایی نبوده و حتماً باید حالت خمیده گرفته یا بنشیند تا درد وی آرام‌تر شود. بیمـار ذکـر می‌کند که در سربالایی رفتن، بسیار راحت‌تر از سرازیری آمدن است. در معاینه پالس‌های دوطرفه پر و قرینه است. با تشخیص تنگـی کانـال نخـاعی اولـین اقدام درمانی شما کدام است؟

الف) بیمار در این مرحله احتیاج به عمل جراحی داشته و باید به جراح ارجـاع داده شود

ب) به بیمار مسکن، یک دوره کوتاه استروئید و ورزش‌های ویلیامز را آمـوزش می‌دهید

ج) به بیمار مسکن، یک دوره کوتاه استروئید و ورزشهای مک کینزی را آموزش می‌دهید

د) به بیمار مسکن، یک دوره کوتـاه اسـتروئید و بـریس LSO را بـرای ۳ مـاه نسخه می‌کنید

۱۳۵ **در مورد تفاوت درمان درد کمر غیر اختصاصی و رادیکولار کـدام گزینه زیر صحیح نمی‌باشد؟**

الف) در هر دو مورد استراحت بیش از ۴۸ ساعت توصیه نمی‌شود.

ب) در درد کمر رادیکولار از کورتون خوراکی می‌توان در درمان استفاده کرد.

ج) اسـتفاده از بـریس باعـث پایـدار شـدن سـگمان L۵-S۱ و L۴-L۵ می‌شود.

د) در ۶ هفته اول درمان در هیچ کدام لازم به گرفتن عکس یـا MRI نیست.

۱۳۶ **دوست صمیمی شما که دچار درد کمر از نوع nonspecific low pain back می‌باشد، جهت فعالیت‌های روزانه و انجام کارهـای خود در وضعیت صحیح از شما راهنمایی می‌خواهد، کدام گزینه را در این مورد صحیح نمی‌دانید؟**

الف) در هنگام رانندگی صندلی را تا حد امکان به فرمان نزدیک کند.

ب) در هنگام بلند کردن اشیاء به جای خم کردن کمر زانوها را خـم کـرده و سپس شئی را بردارد.

ج) کرست‌های کمری (L.S.O) به طور روتین باید مورداستفاده قرار بگیرد.

د) شنای کرال بهترین شنا برای دوست شما می‌باشد و بـه او توصـیه مـی کنید.

۱۳۷ **کودک یکساله‌ای به علت دفورمیتی پاها توام با اختلال حس و حرکت اندام تحتانی مراجعه کرده‌است. بیمار بعد از تولد تحت نظر همکاران جراحی اعصاب به علت هیدروسفالی و توده‌ای در ناحیه کمر بوده‌است. تشخیص شما چیست؟**

(پره انترنی – اسفند ۸۰)

الف) پولیومیلیت

ب) CP (فلج مغزی)

ج) میلومننگوسل

د) کلاب فوت مادرزادی

۱۳۸

بیماری با کمر درد مزمن مراجعه نموده است. در رادیوگرافی ساده spina bifida در مهره L_5 دیده می‌شود. در معاینه بالینی ضایعه‌ای در پوست ناحیه دیده نمی‌شود. تست SLR منفی است. در مورد بیمار فوق کدام یک از موارد زیر صحیح است؟ (دستیاری – اسفند ۸۴)

الف) درمان جراحی و ترمیم قوس خلفی مهره توصیه می‌شود.

ب) به علت شیوع بالای ضایعه عصبی انجام MRI توصیه می‌شود.

ج) انجام فیزیوتراپی برای درمان کمر درد پیشنهاد می‌شود.

د) با توجه به دیدن اسپینابیفیدا انجام NCV و EMG درخواست می‌شود.

۱۳۹ **کدام بیمار زیر پس از ابتلا به کمر درد در بار اول نیازمند بررسی کامل می‌باشد؟**

الف) پسر ۹ ساله

ب) خانم ۲۵ ساله

ج) آقای ۴۰ ساله

د) خانم ۵۰ ساله

فصل ۹

۱۴۰ **کدام یک از عضلات زیر جز عضلات روتاتورکاف نیست؟**

الف) ساب اسکاپولاریس

ب) اینفرااسپیناتوس

ج) دلتوئید

د) ترس مینور

۱۴۱ **علامت DROP ARM نشان دهنده کدام مورد زیر است؟**

الف) پارگی وسیع روتاتورکاف

ب) پارگی لبروم

ج) التهاب بورس ساب آکرومیال

د) آرتروز مفصلAC joint

۱۴۲ **فرد ۷۰ ساله‌ای به دنبال بلند کردن جسم سنگین دچار درد شانه و کبودی وسیع قدامی بازو می‌گردد و یک توده در دیستال بازو مشاهده می‌شود. با تشخیص پارگی سر دراز بای سپس درمان غیر جراحی برای بیمار برنامه ریزی می‌شود. در این صورت کدام حرکت بیمار ضعیف تر می‌شود؟**

الف) کاهش قدرت فلکشن آرنج و کاهش قدرت سوپیناسیون ساعد

ب) کاهش قدرت ابداکشن شانه و سوپیناسیون ساعد

ج) کاهش قدرت فلکشن آرنج و قدرت پروناسیون ساعد

د) کاهش قدرت ابداکشن شانه و قدرت پروناسیون ساعد

۱۴۳ **درمـان اسـتئوآرتریت پیشـرفته مفصـل آکرومیوکلاویکـولار در صورت عدم پاسخ به درمان کنسرواتیو چیست؟**

الف) آرترودز مفصل آکرومیوکلاویکولار

ب) آرتروپلاستی مفصل آکرومیوکلاویکولار

ج) رزکشن یک تا دو سانتی‌متر انتهایی کلاویکل

د) براساس سن آرتروپلاستی یا آرترودز انتخاب می‌شود.

۱۴۴ خانم ۵۰ ساله با درد شدید شانه از شب گذشته مراجعه کرده‌است. درد بیمار بسیار شدید بوده به گونه‌ای که بیمار تا صبح نخوابیده است. بیمار ذکر می‌کند که درد حالت ضربانی دارد و حرکات شانه بسیار محدود است. آزمایشات بیمار، ESR و CRP طبیعی است. در رادیوگرافی شانه در زیر آکرو میون چندین دانسیته کوچک دیده می‌شود تشخیص اولیه شما چیست؟

الف) Frozen shoulder

ب)Calcific tendinitis

ج) Septic Arthritis

د) Acute rotator cuff tear

۱۴۵ **در کدام فاز از بیماری تاندنیت کلسیفیک درد حاد و شدید شانه شروع می‌شود؟**

الف) فاز تشکیل

ب) فاز ثبات

ج) فاز جذب

د) فاز اول و فاز دوم

۱۴۶ **اولین حر کتی که در frozen shoulder محدود می‌شـود کـدام حرکت است؟**

الف) چرخش داخلی

ب) چرخش خارجی

ج) ابداکشن شانه

د) اددا‌کشن شانه

۱۴۷ کـــدام یـــک از معاینـــات زیـــر مویـــد ســـندرم impingement **نمی‌باشد؟**

الف) Painful arch sign

ب) Neer sign

ج) Hawkins sign

د) Drop arm sign

۱۴۸ کـدام ربـاط زیـر در شـانه در بـه وجـود آمـدن علایـم سـندرم ایمپینجمنت (impingement syndrome) نقش مهمی را ایفا می‌کند؟

الف) رباط کوراکوکلاویکولار (قسمت کونویید)

ب) رباط کوراکوکلاویکولار (قسمت تراپزویید)

ج) رباط کوراکوآکرومیال

د) رباط آکرومیو-کلاویکولار

۱۴۹ **کدام مورد در درمان سـندرم Impingement در شـانه صـحیح نمی‌باشد؟**

الف) بی حرکتی شانه به مدت ۳ هفته به کمک SLING

ب) انجام فیزیوتراپی شانه

ج) تجویز NSAIDS

د) تزریق کورتیکواستروییید در فضای ساب آکرومیال

۱۵۰ **در صورت عدم پاسخ درمان کنسرواتیو و تصمیم به عمل جراحی در سندرم ایمپینجمنت در شانه؛ معمولا برداشتن کدام قسمت در حین عمل جراحی ضروری نمی باشد؟**

الف) نسوج دژنره ناحیه ساب آکرومیال

ب) بورس ملتهب

ج) انتهای دیستال کلاویکل

د) قسمت قدامی آکرومیون

۱۵۱ **کدام دو عضله روتاتور کاف بیشتر نقش اکسترنال روتاتور شانه را دارد؟**

الف) سوپرااسپیناتوس و اینفرااسپیناتوس

ب) اینفرااسپیناتوس و ترس مینور

ج) سوپرااسپیناتوس و ترس مینور

د) ساب اسکاپولاریس و ترس مینور

۱۵۲ **مهمترین علامت پارگی تاندون روتاتورکاف چیست؟**

الف) ضعف ابداکشن شانه

ب) ضعف اکسترنال روتیشن شانه

ج) درد شانه

د) ضعف اینترنال روتیشن شانه

۱۵۳ **در پارگی کامل سوپرااسپیناتوس کدام مشکل حرکتی شانه برای بیمار اتفاق می‌افتد؟**

الف) اختلال در اکسترنال روتیشن

ب) اختلال در شروع ابداکشن شانه

ج) اختلال دراینترنال روتیشن شانه

د) اختلال در انتهای ابداکشن شانه

۱۵۴ در empty can test در معاینات شانه عمدتا کدام عضله از روتاتور کاف شانه ارزیابی می‌شود؟

الف)سوپرااسپیناتوس

ب)اینفرااسپیناتوس

ج)ترس مینور

د)ساب اسکاپولارس

۱۵۵ **بیمار با درد شانه مراجعه کرده، در حالتی که آرنج ۹۰درجه خم و بازو به بدن چسـبیده، از بیمار می‌خواهیم برابر مقاومت به دست خـود را به خارج بچرخاند تست مثبت است. کـدام عضله آسیب دیده است؟**

الف) سوپراسپیناتوس

ب) اینفراسپیناتوس

ج) ترس ماژور

د) ساب اسکاپولاریس

فصل ۱۰

۱۵۶ **منظور از carrying angle در آرنج چیست و به طور طبیعی در چه وضعیتی قرار دارد؟**

الف) زاویه بین بازو و ساعد که در والگوس است.

ب) زاویه بین بازو و ساعد که در واروس است.

ج) زاویه بین رادیوس و اولنا که در والگوس است.

د) زاویه بین رادیوس و اولنا که در واروس است.

۱۵۷ در سندرم آرنج تنیس بازان کدام عضله بیشتر درگیر می‌شـود و ایجاد درد می‌کند؟

الف) ECRB

ب) ECRL

ج) BR

د) EDC

۱۵۸ **آرنج تنیس بازان با گیر افتادن کدام عصب در آرنج می‌توان اشتباه شود؟**

الف) عصب رادیال

ب) عصب مدین

ج) عصب اولنا

د) عصب موسکولوکوتانه اوس

۱۵۹ **درمان کوبیتوس والگوس به علـت شکسـتگی جـوش نخـورده کوندیل لترال هومروس همراه با پارستزی عصب اولنا چیست؟**

الف) استئوتومی دیستال هومروس جهت اصلاح کوبیتوس والگوس

ب) انتقال عصب اولنا به جلو

ج) تزریق کورتون در اپی کوندیل مدیال

د) استئوتومی هومروس و انتقال عصب اولنا به عقب

۱۶۰ **جوان ۲۵ ساله ای را به علت بورسیت اوله کرانون تحت درمان با NSAIDs و بانداژ قرار دادیم که پس از ۲ هفته بهبودی نداشته است. قدم بعدی درمان کدام گزینه است؟**

الف) کشیدن مایع داخل بورس و تزریق استروئید داخل آن

ب) عمل جراحی و برداشتن بورس

ج) تجویز استروئید خوراکی برای ۳ هفته

د) گرفتن آتل بلند دست.

۱۶۱ **مرد ۳۵سالهای با شکستگی قدیم اطراف مفصل آرنج با علائم درد، کم شدن قدرت دست و پارستزی انگشتان چهارم و پنجم مراجعه کرده است. با مزمن شدن بیماری کدام یک از مشکلات زیر ایجاد می‌شود؟**

الف) بیحسی نوک انگشت سوم

ب) آتروفی برجستگی ناحیه تنار

ج) آتروفی عضلات بین استخوانی کف دست

د) افتادگی مچ دست

فصل ۱۱

۱۶۲ **کدام یک از عناصر زیر از داخل تونل کارپ عبور نمی‌کند؟**

الف) فلکسور بلند شست

ب) فلکسور سطحی انگشت دوم

ج) عصب مدین

د) شریان رادیال

۱۶۳ **شایع ترین مفصلی که در مفاصل دست دچار استئوآرتریت می‌شود کدام مفصل زیر است؟**

الف) کارپومتاکارپ اول

ب) کارپومتاکارپ دوم

ج) متاکارپوفالانژیال اول

د) متاکارپوفالانژیال دوم

۱۶۴ **در مورد کیست گانگلیون کدام گزینه زیر صحیح نمی‌باشد؟**

الف) در خانم‌ها شایع‌تر است

ب) اگر همراه آسپیره کردن مایع کیست داخل آن کورتون تزریق شود.

احتمال عود بسیار کاهش می‌یابد.

ج) با برداشتن گانگلیون باعمل جراحی باز هم احتمال عود وجود دارد.

د) دراکثر موارد احتیاج به درمان خاصی نیست.

۱۶۵ **کدام بیماری مچ دست می‌تواند ایجاد استئوآرتریت و ناتوانی شدید در مچ دست بکند؟**

الف) دکورون

ب) کین باخ

ج) کیست گانگلیون

د) سندرم تونل کارپ

۱۶۶ **التهاب در کدام تاندون زیر علائم دکوروان را ایجاد می‌کند؟**

الف) Abductor pollicis longus

ب) Extensor policis longus

ج) Flexor policis longus

د) Abductor policis Brevis

۱۶۷ **خانم ۴۰ ساله خانه دار به علت درد ناحیه قاعده شست دست مراجعه کرده است درد در قاعده شست وجود دارد و دررادیوگرافی استئوآرتریت مفصل کارپومتاکارپال اول دیده می‌شود. با تشخیص Rhizarthrosis کدام درمان را توصیه می‌کنید؟**

الف) تزریق کورتون در مفصل و تجویز NSAIDs و آتل تامب اسپایکا

ب) ارجاع جهت عمل جراحی آرتروپلاستی تراپزیوم

ج) ارجاع جهت فیوژن مفصل تراپوزیومتاکارپال

د) گچ بلند تامپ اسپایکا برای ۶ هفته

۱۶۸ کدام یک از شرایط زیر از علل سندرم تونل کارپ نمی‌باشد؟

الف) حاملگی

ب) هایپوتیروئیدی

ج) مال یونیون شکستگی دیستال رادیوس

د) سندرم دکورون

۱۶۸ **خانم حامله با درد و بی حسی ۳/۵ انگشت اول دست در ۳ ماهه دوم حاملگی مراجعه کرده است. در نوار عصب انجام شده CTS دو طرفه تایید شده‌است، درمان مناسب کدام است؟**

الف) درمان طبی تا اتمام حاملگی

ب) ارجاع جهت آزاد کردن تونل کارپ

ج) درمان طبی برای ۳ هفته و در صورت عدم پاسخ درمان جراحی

د) درمان طبی برای ۶ هفته و در صورت عدم پاسخ عمل جراحی

۱۶۹ **خانم ۶۰ ساله باعلائم CTS دو طرفه برای بار اول مراجعه کرده است. علائم بیمار از ۶ ماهه پیش شروع شده است و مراجعه نداشته است. تست فالن مثبت و در معاینه آتروفی عضلات تنار دو طرف دیده می‌شود در مورد درمان این بیمار کدام گزینه صحیح است؟**

الف) درمان طبی برای ۶ هفته برای هر ۲ دست

ب) درمان جراحی فوری برای هر دو دست

ج) درمان طبی برای ۱۲ هفته برای هر ۲ دست

د) بر اساس جواب نوار عصب و عضله تصمیم می‌گیریم

۱۷۰ **کدام‌یک از بیماری‌های زیر در تشخیص افتراقی دردهای رادیال ساید مچ دست قرار نمی‌گیرد؟**

الف) نان یونیون اسکافوئید

ب) بیماری دوکرون

ج) ریز آرتروز

د) کین باخ

۱۷۱ **به دنبال اصابت جسم برنده به قدام ساعد، یک سانتیمتر بالای مچ دست، آسیب عصب اولنا حاصل شده است. کدام یک از عضلات زیر به دنبال این آسیب دچار فلج و آتروفی بعدی نمی‌شود؟**

الف) فلکسور کارپیاولناریس

ب) عضلات هایپوتنار

ج) عضلات بین استخوانی کف دستی

د) عضله نزدیک کننده شست

فصل ۱۲

۱۷۲ **کمترین میزان حرکت CMC را درکدام قسمت دست داریم؟**

الف) CMC اول

ب) CMC دوم

ج) CMCچهارم

د) CMC پنجم

۱۷۳ **علت این امر که آتل ولار دست را در وضعیت۹۰=MCP و PIP, DIP دراکستانسیون می‌گیریم چیست؟**

الف) زیرا لیگامان‌های کولترال MCP و PIP بیشترین طول را در این وضعیت دارند.

ب) زیرا لیگامان کولترال MCP و PIP کمترین طول را در این وضعیت دارند.

ج) زیرا تاندون‌های فلکسور دست بیشترین طول را در این وضعیت دارند.

د) زیرا تاندون‌های اکستانسور دست بیشترین طول را در این وضعیت دارند.

۱۷۴ **منظور از Zone۲ یا منطقه پولی‌ها در ناحیه فلکسورها در کـدام قسمت دست می‌باشد و اهمیت آن در چیست؟**

الف) فاصله شیار دیستال کف دست تا بنـد میـانی پـارگی فلکسـورهای دست در این ناحیه بسیار پرعارضه می‌باشد.

ب) فاصله شیار دیستال کف دست تا مچ دسـت پـارگی فلکسـور درایـن ناحیه بسیار پر عارضه است.

ج) فاصله بین شیار کـف دسـتی پروگزیمـال و دیسـتال پـارگی تانـدون فلکسور در این ناحیه بسیار پر عارضه است

د)فاصله بین شیار کف دستی پروگزیمال تـا مـچ دسـت پـارگی تانـدون فلکسور در این ناحیه پرعارضه است .

۱۷۵ **پسر ۲۰ ساله‌ای دچار برش عمیقی در قدام کف دست شده است. بیمار قادر به فلکس کردن بند دیستال انگشت دوم نمی‌باشد اما می‌تواند بند پروگزیمال انگشت را فلکس کند. به نظر شما کدام تاندون‌ها آسیب دیده است؟**

الف) پارگی تاندون فلکسور سطحی و عمقی

ب) پارگی تاندون فلکسور سطحی

ج) پارگی تاندون فلکسور عمقی

د) پارگی ناکامل فلکسور عمقی

۱۷۶ **درآسیب‌های تاندون اکستانسور در پشت دست اگر قسمت مرکزی تاندون یا سنترال اسلیپ پاره شود چه دفورمیتی در انگشتان به وجود می‌آورد؟**

الف) Swan neck deformity

ب) Boutonniere deformity

ج) Mallet finger deformity

د) دفورمیتی ایجاد نمی شود

۱۷۸ **بیماری دوپویترن در حقیقت درگیری کدام ناحیه آناتومیک دست می‌باشد؟**

الف) بافت زیر جلد

ب) فاشیا کف دست

ج) سینوویوم فلکسورها

د) سینوویوم اکستانسورها

۱۷۹ **خانم جوانی به علت درد انگشت سوم دست مراجعه کرده است. در شرح حال بیمار از حساسیت به سرما شکایت می‌کند و در معاینه فشار روی ناخن بیمار درد شدید ایجاد می‌کند. در رادیوگرافی خوردگی بند دیستال به صورت جزئی وجود دارد. اولین تشخیص افتراقی شما کدام گزینه زیر است؟**

الف) گزانتوم

ب) گانگلیون

ج) گلوموس تومور

د) استئوئیداستئوما

۱۸۰ **مرد ۳۲ ساله‌ای با درد انگشت دست مراجعه می‌کند. در رادیوگرافی یک ضایعه لیتیک با حاشیه اسکلروتیک و کلسیفیکاسیون داخل آن دیده می‌شود که باعث اتساع کورتکس شده‌است تشخیص اول کدام است؟**

الف) انکوندروما

ب) کندروسارکوما

ج) تومور گلوموس

د) استئوئید استئوما

۱۸۱ منظور از Felon چیست و درمان آن کدام است؟

الف) آبسه نوک انگشت – تخلیه هرچه سریعتر آبسه

ب) سلولیت پشت دست – آنتی بیوتیک خوراکی

ج) پارونشیا و آنتی بیوتیک خوراکی

د) عفونت تاندون فلکسور و عمل جراحی سریع

۱۸۲ **عفونت غلاف تاندون فلکسورهای دست در کدام انگشتان موجب انتشار عفونت به ناحیه ساعد می‌شود؟**

الف) انگشت اول و پنجم

ب) اول و چهارم

ج) دوم و پنجم

د) چهارم و پنجم

۱۸۳ **شایع ترین علت دفورمیته بوتونیر در دست (Boutonniere Deformity) کدام بیماری زیر می‌باشد؟**

الف) بیماری لوپوس

ب) آرتریت روماتید

ج) دیابت

د) هایپوتیروئیدی

۱۸۴ **کدام یک از عوامل زیر نمی‌تواند از علل تغییر شکل گردن قو در دست باشد؟**

الف) لاگزیتی لیگامانی

ب) مالت فینگر

ج) آرتریت روماتوئید

د) پارگی فلکسور عمقی

۱۸۵ **در بیماری Trigger finger کدام گزینه زیر صحیح نمی‌باشد؟**

الف) علت؛ گیر کردن ندول تاندون فلکسور در پشت پولی می‌باشد.

ب) درمان اولیه تزریق استروئید داخل غلاف تاندون است.

ج) تزریق استروئید در بیماران دیابتی بسیار موثر است .

د) درنوع مادرزادی درمان تا ۲ سالگی به تاخیر می‌افتد .

۱۸۶ **خانم ۴۵ ساله دیابتیک با درد، اریتم و تورم کف دست چپ از دو روز پیش مراجعه کرده‌است و حساسیت نقطه‌ای شدید در مسیر تاندون فلکسور انگشت چهارم و پنجم دارد و انگشتان خود را در حالت نیمه خمیده قرار داده‌است. درمان ارجح در این مرحله چیست؟**

الف) تخلیه چرک به وسیله عمل جراحی + آنتی‌بیوتیک وریدی

ب) تخلیه چرک به روش آسپیراسیون + آنتی‌بیوتیک خوراکی

ج) بستری و تحت نظر گرفتن بیمار + آنتی‌بیوتیک وریدی

د) بی‌حرکتی با آتل ولار و پیگیری سرپایی + آنتی‌بیوتیک خوراکی

فصل ۱۳

۱۸۷

اساس تست توماس برای بررسی مفصل هیپ چیست؟

الف) از بین بردن لوردوز جبرانی کمر و آشکار شدن فلکشن کنتراکچر هیپ

ب) ایجاد لوردوز کمری و آشکار شدن فلکشن کنتراکچر هیپ

ج) ایجاد کیفوز توراسیک و آشکار شدن اکستانسیون کنتراکچر هیپ

د) از بین بردن تقعر جبرانی کمر و آشکار شدن اکستانسیون کنتراکچر هیپ

۱۸۸ در استئوآرتریت مفصل هیپ کدام حرکت هیپ بیش از بقیه محدود و دردناک می‌شود ؟

الف) روتیشن داخلی

ب)روتیشن خارجی

ج)فلکشن

د)اکستانسیون

۱۸۹ **دختر ۳۰ ساله ای به علت AVN سر فمور به دنبال مصرف طولانی کورتون بعلت لوپوس دچار استئوآرتریت شدید هیپ راست شده است که دیگر به درمان‌های کنسرواتیو جواب نمی دهد . درمان مناسب برای این دختر ۳۰ ساله چیست؟**

الف) ادامه درمان کنسرواتیو با توجه به سن پائین

ب) انجام رزکشن آرتروپلاستی

ج) انجام عمل توتال هیپ آرتروپلاستی

د) انجام همی آرتروپلاستی هیپ

۱۹۰ **در بیماری آرتریت روماتوئید همراه با درگیری مفصل هیپ؛ کدام علامت رادیولوژی زیر دیده نمی شود؟**

الف) کم شدن فضای مفصلی

ب) تشکیل کیست‌های استخوان

ج) استئوپوروز اطراف مفصل

د) استئوفیت

۱۹۱ **درمان تخریب مفصل هیپ در خانم ۴۰ ساله مبتلا بـه RA کـه دیگر به درمان‌های کنسرواتیو پاسخ نمی دهد در کدام گزینه زیر است؟**

الف) آرترودز

ب) توتال هیپ آرتروپلاستی

ج) همی آرتروپلاستی

د) رزکشن آرتروپلاستی

۱۹۲ **خانم ۳۰ ساله مبتلا به پلی میوزیت که یکسال است پردنیزولون خوراکی جهت درمان بیماری خود مصرف می‌کند؛ بـه علـت درد هیپ راست مراجعه می‌کند. در رادیوگرافی ساده نکتـه ای غیـر طبیعی دیده نمی شود و در MRI تغییرات اولیه AVN در هیـپ راست دیده می‌شود. درمان ترجیحی در این مرحله کدام است؟**

الف)توتال هیپ آرتروپلاستی

ب)همی آرتروپلاستی

ج) Core Decompression

د)آرترودز

۱۹۳ **علامت رادیوگرافیک مشخصه بیماری اوتوپلویس چیست؟**

الف)برجسته شدن استابولوم به داخل لگن

ب)استئوآرتریت شدید هر دو هیپ

ج)دیسپلازی شدیداستابولوم

د) Flat شدن سر هر دو فمور

۱۹۴ **کدام بیماری زیر همراه بیماری otto pelvis نمی باشد؟**

الف) آرتریت روماتید

ب) استئومالاسی

ج) پاژه

د) استئوآرتریت اولیه

۱۹۵ **کودک ۵ ساله ای با لنگش مراجعه نموده‌است. در معاینه در حالت خوابیده به پشت لوردوز کمر افزایش یافته است. وقتی پای راست کودک را به روی شکم جمع می‌کنیم، لوردوز کمر از بین می‌رود ولی هیپ چپ به فلکشن می‌رود. وقتی همین کار را در مورد پای چپ انجام می‌دهیم لوردوز کمر از بین رفته ولی هیپ راست در وضعیت اکستنشن باقی می‌ماند. این معاینه به نفع کدام ضایعه زیر است؟ (پره انترنی – شهریور ۸۵)**

الف) فلکشن کانترکچر هیپ چپ

ب) اسپاسم همسترینگ هیپ راست

ج) اسپوندیلولیستزیس L۴-L۵

د) دیسکوپاتی بین مهره ای L۴-L۵

فصل ۱۴

۱۹۶ **در مورد آناتومی زانو کدام جمله صحیح نمی‌باشد؟**

الف) رباط LCL در سمت لترال زانو به سر فیبولا متصل می‌شود.

ب) رباط ACL از کوندیل خارجی فمور منشا گرفته و به جلوی پلاتوتیبیا اتصال می‌یابد .

ج) مهم‌ترین وظیفه منیسک‌ها کمک به پایداری مفصل زانو می‌باشد.

د) رباط MCL در مقابل نیروی والگوس مقاومت می‌کند.

۱۹۷ **برای معاینه اختصاصی MCL از چه معاینه ای استفاده می‌کنیم؟**

الف) Valgus stress testدر زانوی full-extend

ب) Valgus stress test در زانوی ۳۰ درجه خم

ج) Varus stress test در زانوی full-extend

د) Varus stress test در زانوی ۳۰ درجه خم

۱۹۸ **در معاینه لاکمن که اختصاصی برای معاینه ACL است زانـو در چند درجه فلکشن باید باشد؟**

الف) ۲۰ درجه فلکشن

ب) ۴۵ درجه فلکشن

ج) Full extension

د) ۹۰ درجه فلکشن

۱۹۹ **مهمترین تست برای بررسی پارگی منیسک کدام معاینه زیر است؟**

الف) تست مک موری

ب) تست Apley

ج) وجود تندرس در joint line

د) تست لاکمن

۲۰۰ **درد و کلیک زانو در یک کودک ۸ ساله کـدام بیمـاری را بیشـتر مطرح می‌کند؟**

الف) اسگود شلاتر

ب) پارگی منیسک

ج) دیسکوئید مینسکوس

د) کندرومالاسی

۲۰۱ **منظور از بیماری Pelligrini stieda چیست؟**

الف) کلسیفیکاسیون در MCL آسیب دیده

ب) کلسیفیکاسیون در LCL آسیب دیده

ج) ناپایداری در زانو به علت پارگی MCL

د) ناپایدای زانو به علت پارگی LCL

۲۰۲ **درمان پارگی کامل MCL بـدون آسـیب همزمـان ACL و PCL کدام گزینه زیر است؟**

الف) بی حرکتی زانو با بریس

ب) عمل جراحی و دوختن MCL

ج) گچ کوتاه پا

د) باند کشی زانو برای ۴ هفته

۲۰۳ **در آسیب کدام یک از رباط‌های زیـر احتمـال آسـیب عصـب و عارضه foot drop بیشتر است؟**

الف) آسیب MCL

ب) آسیب LCL

ج)آسیب ACL

د) آسیب PCL

۲۰۴ **درمان انتخابی جهت پارگی رباط ACL در یک جـوان ورزشـکار چیست؟**

الف) Open ACL repair

ب) Open ACL reconstruction

ج) Arthroscopic ACL reconstruction

د) Arthroscopic ACL repair

۲۰۵ **نوجوان ۱۴ ساله فوتبالیست به علت درد زانو دو طرفه مراجعه کرده است. در معاینه تندرنس روی توبروزیته تیبیا دو طرف دارد و در رادیوگرافی نامنظمی توبروزیته تیبیا در رادیولوژی لترال دیده می‌شود. بیمار سابقه تب ؛ کاهش وزن و درد شبانه ندارد.**

تشخیص اول شما کدام بیماری زیر است؟

الف) Osgood – schlatter

ب) دیسکوئید منیسکوس

ج) کوندرومالاسی پاتلا

د) پارگی ACL

۲۰۶ **در مورد پارگی منیسک کدام گزینه زیر صحیح نمی باشد؟**

الف) تورم زانو به دنبال تروما به صورت effusion over the night می‌باشد.

ب) در پارگی $\frac{2}{3}$ داخلی منیسک تورم زانو خونی نمی‌باشد.

ج) پارگی Bucket handle نوعی پارگی طولی می‌باشد .

د) پارگی منیسک در شاخ قدام شایع‌تر است.

۲۰۷ درمان پارگی منیسک در $\frac{1}{3}$ خارجی منیسک در یک ورزشـکار ۳۰ ساله چیست؟

الف) Arthroscopic meniscal repair

ب) Open meniscal repair

ج) Arthroscopic meniscal reconstruction

د) Open meniscal reconstruction

۲۰۸ **کدام یک از عوامل زیر جز عوامل مستعد کننده در رفتگی مکرر پاتلا نیست؟**

الف) پاتلا آلتا

ب) طویل بودن تاندون پاتلا

ج) ژنوواروم

د) چرخش خارجی تیبیا

۲۰۹ **در یک خانم ۳۰ ساله ورزشکار که به علت درد جلـوی زانـو از ۴ ماه پیش مراجعه کرده‌است که با نشستن طـولانی و زانـو زدن بدتر می‌شود و تندرنس درقدام زانو است کدام یک از تشخیص افتراقی قرار نمی‌گیرد؟**

الف) کندرومالاسی کشکک

ب) Jumper knee

ج) بورسیت پس آنسرین

د) کیست بیکر

۲۱۰ **در مورد بیماری کیست بیکر کدام گزینه زیر صحیح نمی باشد؟**

الف) این کیست معمولا بین عضله نیمه غشایی و سر داخلی گاسترکنمیوس قرار دارد

ب) کیست بیکر در بالغین اکثرا به علت استئوآرتریت به وجود می‌آید

ج) معمولا بیماران به علت توده مراجعه کرده و معمولا درد ندارد

د) در کودکان معمولا احتیاج به خارج کردن کیست بیکر وجود دارد

۲۱۱ **در مـورد اسـتئوکوندریت دیسـکان کـدام گزینـه زیـر صـحیح نمی‌باشد؟**

الف) شایع ترین محل درگیری کوندیل مدیال زانو می‌باشد

ب) در کودکان معمولا گچ گیری کفایت می‌کند

ج) در بالغین همیشه احتیاج به عمل جراحی وجود دارد

د) در دختران بسیار شایع تر از پسران است

۲۱۲

در کدام بیماری زیر بیشترین میزان جسم خارجی داخل مفصلی را داریم؟

الف) استئوفیت به علت آرتروز

ب) منیسک کنده شده داخل مفصل

ج) سینویال کوندروماتوزیس

د) استئوکوندریت دیسکان

خانم ۶۵ ساله با درد زانو مراجعه کرده است. درد هنگام نشستن روی زمین، توالت رفتن و پله بالا رفتن بدتر می‌شود و با استراحت درد ندارد. در معاینه ژنوواروم خفیف دو زانو مشخص است و در ROM زانو کرپیتاسیون مفصل زیر دست حس می‌شود بیمار برای بار اول است که مراجعه پزشکی دارد درمان دراین مرحله شامل:

الف)عمل جراحی استئوتومی پروگزیمال تیبیا

ب)عمل جراحی تعویض مفصل زانو

ج)عمل جراحی آرترودز مفصل زانو

د)درمان دارویی-تغییر شیوه زندگی و تقویت عضلات چهارسر

خانم ۴۵ ساله دچار بیماری آرتریت روماتوئید با درد زانو از ۱۰ سال قبل مراجعه کرده‌است. درد زانوی بیمار در سال گذشته بسیار شدید شده‌است و دیگر با درمان‌های دارویی تسکین نمی‌یابد. در معاینه کرپیتاسیون شدید دارد و ژنووارووم دو طرفه دارد. در رادیولوژی کاهش شدید فضای مفصلی بدون استئوفیت مشاهده می‌شود. در این مرحله کدام درمان زیر را پیشنهاد می‌کنید؟

الف) تعویض مفصل هر دو زانو

ب) تعویض مفصل یک زانو و آرترودز زانوی دیگر

ج) ادامه درمان کنسرواتیو حداقل تا ۵۰ سالگی

د) استئوتومی اصلاحی هر دو زانو

فصل ۱۵

۲۱۵ **در حال حاضر درمان انتخابی استئوآرتریت مچ پا کدام گزینه می‌باشد؟ (نتایج کدام یک ثابت شده تر است؟)**

الف) Resection arthroplasty

ب) Total ankle arthroplasty

ج) Arthrodesis

د) Debridement & synovectory

۲۱۶ **در مورد بیماری پلانتار فاشئیت کدام گزینه زیر صحیح نمی‌باشد؟**

الف) عامل اصلی پیدایش این بیماری وجود خار پاشنه است .

ب) درد پس از بیدار شدن و شروع راه رفتن در صبح زیاد است .

ج) برای درمان می‌توان از تزریق موضعی کورتون سود جست .

د) این بیماری غالبا در افراد بالای ۴۰ سال و افراد چاق دیده می‌شود.

۲۱۷ **مرد ۵۰ ساله ای در حین بازی والیبال و پس از پرش و هنگام فرود دچار درد شدید پشت مچ پا می‌شود. بیمار قادر به ادامه بازی نیست و به اورژانس می‌آید. در معاینه کبودی در پشت مچ پا دیده می‌شود و آزمون تامپسون مثبت است درمورد درمان این حادثه کدام گزینه صحیح نیست؟**

الف) در ۴۸ ساعت اول می‌توان جهت بیمار گچ بلند پا گرفت.

ب) درصورت عمل جراحی نیز باید بیمار تا ۸ هفته گچ داشته‌باشد

ج) شانس پارگی مجدد در صورت عمل جراحی بیشتر است.

د) محل پارگی حدود ۵ سانتی متر بالاتر از توبروزیته پاشنه است.

۲۱۷

در مورد بیماری هالوکس والگوس کدام گزینه زیر صحیح نمی‌باشد؟

الف) درمان غیر جراحی درهالوکس والگوس اکثرا موفق است.

ب) دراین بیماری حرکات شست دردناک نمی باشد.

ج) کفش نوک باریک و پاشنه بلند باعث تشدید این عارضه می‌شود.

د) درهالوکس والگوس سر استخوان متاتارس به سمت داخل و انگشت شست پا به خارج منحرف می‌شود.

۲۱۸

در مورد هالوکس ریجیدوس کدام عبارت صحیح نیست؟

الف) استئوآرتریت مفصل MTP اول را هالوکس ریجیدوس می‌گویند.

ب) در این بیماری ، بیمار درد ندارد و فقط محدودیت حرکت دارد.

ج) در ابتدا دورسی فلکشن شست پا محدود است.

د) درمان انتخابی آرترودز مفصل MTP است.

۲۱۹

در مورد مورتون نورما کف پا کدام گزینه صحیح نمی باشد؟

الف) بیشتر درزنان بالای ۵۰تا ۶۰ سال است.

ب) معمولا شاخه جانبی عصب کف پایی در web سوم درگیر می‌شود.

ج) در معاینه فشار روی فضای بین انگشتی ایجاد درد می‌کند.

د) درمان غیر جراحی کمکی نمی‌کند.

۲۲۰

در مورد ankle sprain کدام گزینه زیر صحیح نمی‌باشد؟

الف) شایع‌ترین مکانیسم آسیب supination است.

ب) در مکانیسم pronation لیگامان دلتوئید آسیب می‌بیند.

ج) در ankle sprain مکرر تقویت عضلات لترال مچ پا و lateral heel wedge مفید می‌باشد.

د) درمان ankle sprain همیشه گچ کوتاه پا می‌باشد.

فصل ۱۷

۲۲۱ **تمام موارد زیر همراهی بیشتری با CDH دارند به جز؟**

الف) زایمان بریچ

ب) جنس مذکر

ج) فرزند اول خانواده

د) تورتیکولی

۲۲۲ **نوزاد دختر فرزند اول خانواده که یک ماهه پیش به دنیا آمده است را ویزیت می‌کنید. در معاینه متوجه تورتیکولی نوزاد می‌شوید. در معاینه هیپ ارتولانی و بارلو نرمال به نظر می‌رسد. در مورد هیپ این بیمار نظر شما چیست؟**

الف) نوزادCDH ندارد.

ب) باید رادیوگرافی ساده انجام داد.

ج) باید سونوگرافی مفصل هیپ انجام داد.

د) سه ماه دیگر دوباره معاینه کنیم.

۲۲۳ **در معاینات بررسی CDH کدام گزینه صحیح نمی باشد؟**

الف) تست ارتولانی اگر مثبت باشد نشانه dislocated بودن هیپ است.

ب) تست بارلو مثبت به معنای هیپ dislocatable است.

ج) بعد از ۳ ماهگی مهمترین معاینه محدودیت ابداکشن هیپ است.

د) در تست ارتولانی هیپ را در اداکشن قرار داده و سعی در dislocate کردن هیپ.

۲۲۴ **در آزمون ترند لنبرگ در دررفتگی هیپ سمت راست کدام گزینه زیر صحیح نمی‌باشد؟**

الف) با بلند کردن پای راست لگن بیماردچار افتادگی نمی شود.

ب) با بلند کردن پای چپ لگن به سمت چپ می‌افتد.

ج) با بلند کردن پای چپ تنه به سمت هیپ راست متمایل می‌گردد.

د) با بلند کردن پای راست ابداکتورهای هیپ راست معاینه می‌شود.

۲۲۵ **در مورد علائم رادیوگرافیک CDH کدام گزینه صحیح نمی‌باشد؟**

الف) رادیولوژی در ۳ ماهه اول کمک زیادی نمی کند

ب) اگر هیپ در رفته باشد اندکس استابولوم کمتر از ۳۰ درجه می‌باشد

ج) خط شنتون شکسته به معنای DDH است

د) اپی فیز سر فمور در ۳ ماهه اول استخوانی نیست و در رادیوگرافی مشخص نمی‌باشد.

۲۲۶ **کدام یک از موارد زیر از اندیکاسیون گرفتن سونوگرافی هیپ در یک نوزاد نمی‌باشد؟**

الف) زایمان بریچ

ب) سابقه خانوادگی مثبت

ج) متاتارسوس اداکتوس

د) پلی هیدروآمینوس

۲۲۷ **از چه زمانی دیگر اقدام درمانی جهت CDH انجام نمی دهیم؟**

الف) دردوطرفه بعد از ۸ سالگی – یکطرفه بعد از ۱۱ سالگی

ب) در دوطرفه بعد از ۱۱ سالگی- یک طرفه بعد از ۱۱ سالگی

ج) در هر دو مورد در ۸ سالگی

د) دردوطرفه ۱۱ سالگی-یک طرفه ۸سالگی

دختر ۱۹ ساله‌ای از یک روستای کوچک در جنوب کشور به‌علت لنگش و کوتاهی اندام راست مراجعه می‌کند. بیمار درد ندارد و در معاینات تست ترندلنبرگ مثبت است. دررادیوگرافی دررفتگی هیپ راست دارد که متاسفانه تشخیص داده نشده است جهت بیمار چه اقدامی انجام می‌دهید؟

الف) عمل جراحی جا اندازی باز هیپ راست واستئوتومی لگن

ب) عمل جراحی جا اندازی باز هیپ راست ، استئوتومی لگن و کوتاه کردن فمور

ج) درحال حاضر نیاز به اقدام جراحی ندارد و تازمانیکه درد نداشته باشد احتیاج به عمل ندارد.

د) عمل جراحی تعویض کامل مفصل هیپ (Total Hip Arthroplasty)

۲۲۹ **در دیسپلازی مفصل هیپ کدام صحیح نیست؟**

الف) در واقع CDH یک سر طیف از بیماری DDH می‌باشد.

ب) در دیسپلازی استابولوم؛ عمق استابولوم کم می‌باشد و سر استخوان کاملا در استابولوم قرار نمی‌گیرد.

ج) باعث استئوآرتریت زودرس مفصل هیپ می‌شود.

د) در مراحل اولیه تشخیص دیسپلازی استابولوم بیمار کاندید عمل توتال هیپ می‌باشد.

نوزادی را با سونوگرافی هیپ با تشخیص دررفتگی مفصل هیپ نزد شما می‌آورند. درگزارش سونوگرافی نوشته شده‌است که هیپ دررفته است. و در رادیولوژی ساده؛ متافیز پروگزیمال فمور درربع فوقانی خارجی خطوط اطراف لگن قراردارد. در معاینه ارتولانی که می‌خواهید انجام دهید نوازد گریه می‌کند و پای خود را درفلکشن هیپ نگاه می‌دارد. به محض اینکه بخواهید هیپ را extend کنید نوازد گریه می‌کند و هیپ را مجددا flex می‌کند. اقدا م مناسب در حال حاضر چیست؟

الف) جهت بیمار پاولیک هارنس نسخه می‌کنید.

ب) با شک به آرتریت سپتیک نوزاد رابستری و هیپ را آسپیره می‌کنیم.

ج) بیمار کاندید جا اندازی بسته هیپ و گچ اسپایکا در اطاق عمل می‌باشد.

د) بیمار کاندید جا اندازی باز مفصل استئوتومی لگن است.

۲۳۱ **در کدام یک از بیماری‌های زیر؛ نوزاد مستعد به دررفتگی مفصل هیپ نمی باشد؟**

الف) پولیومیلیت

ب) میلومننگوسل

ج) فلج مغزی

د) شارکو ماری توث

۲۳۲

در مورد بیماری congenital coxa vara دو طرفه کـدام گزینـه زیر صحیح نمی‌باشد؟

الف) صفحه رشد انتهای بالای استخوان ران از حالت افقی به حالـت عمودی در می‌آید .

ب) بیمار با لنگیدن و waddling gait مراجعه می‌کند .

ج) دامنه حرکات مفاصل هر دو هیپ به شدت محدود است.

د) درمان بیمار شامل اصلاح زاویه سرو گردن به کمک عمـل جراحـی است.

۲۳۳ **در مورد Discoid meniscus کدام جمله صحیح نمی‌باشد؟**

الف) این ضایعه بیشتر در منیسک خارجی دیده می‌شود .

ب) در بسیاری موارد بطور اتفاقی کشف شده و کودک علامتی ندارد.

ج) حرکت زانو همراه با کلیک است.

د) در صورت عدم جراحی زود هنگام ایجاد آرتروز می‌کند.

۲۳۴ **کدام یک از دفورمیتی‌های زیر رادرکـلاب فـوت مشـاهده نمـی کنیم؟**

الف) افزایش قوس کف پا

ب) چرخش پاشنه به خارج

ج) پلانتار فلکشن مچ پا

د) لاغر بودن عضلات ساق پا

۲۳۵ **درکلاب فوت دررفتگی کدام مفصل درپا را داریم؟**

الف) تالوناویکولار

ب) کالکانئوکوبوید

ج) تیبیو تالار

د) ساب تالار

۲۳۶ **درمان کلاسیک کلاب فوت کدام گزینه زیر است ؟**

الف) گچ گیری هفتگی در اولین فرصت بعد از تولد

ب) گچ گیری هفتگی بعد از ۶ ماهگی

ج) عمل جراحی بعد از ۲ سالگی

د) گچ گیری از ۶ ماهگی و عمل جراحی در ۳ سالگی

۲۳۷ **در مقایسه بیماری متاتارسوس اداکتـوس و کـلاب فـوت کـدام گزینه صحیح نمی‌باشد؟**

الف) مانند کلاب فوت باید مفصل هیپ معاینه شود.

ب) در متاتارسوس اداکتوس تاندون آشیل کوتاه نیست.

ج) پاشنه درهر دو بیماری در واروس است .

د) در متاتارسوس اداکتوس نیز مانندکلاب فوت گچ گیری سریال کمک به درمان کمک می‌کند.

۲۳۸ **درمان بیماری سن داکتیلی انگشت سوم و چهارم دست در یک نوزاد تازه به دنیا آمده چیست؟**

الف) عمل جراحی دراولین فرصت

ب) احتیاج به عمل جراحی ندارد

ج) عمل جراحی در ۶ ماهگی

د) عمل جراحی قبل از رفتن به مدرسه

۲۳۹

کودک ۷ ساله به علت لنگش مراجعه کرده‌است کودک هیچ گونه دردی را ذکر نمی‌کند کدام یک از موارد زیر می‌تواند جز تشخیص افتراقی باشد؟

الف) پرتس

ب) سینویت گذرا

ج) CDH یک طرفه

د) لغزش اپی فیز

۲۴۰ **کودک ۸ ساله ای را به علت اینکه پایش راموقع راه رفتن به سمت داخل می‌گذارد نزد شما می‌آورند . کودک دردندارد و چهار زانو نشستن برای او مشکل است درموقع ایستادن کشکک‌ها به سمت داخل متوجه است تشخیص و درمان شماچیست ؟**

الف) افزایش آنته ورژن سر فمور – تحت نظر گرفتن بیمار

ب) متاتارسوس اداکتوس – گچ گیری

ج) چرخش داخلی تیبیا- عمل جراحی

د) چرخش داخلی فمور – عمل جراحی

۲۴۱

پسر ۷ ساله‌ای به علت لنگش پای چپ همراه با درداز سه روز گذشته مراجعه کرده است. بیمار سابقه سرماخوردگی در هفته گذشته را دارد. درد هیپ در صبح بدتر است. درمعاینه حرکات هیپ محدود و دردناک است. آزمایشات مایع مفصلی به نفع عفونت نیست بیمار بستری شده و در طی ۲ روز حال وی بهتر شده است. اولین تشخیص که به ذهن شما می‌رسد کدام است؟

الف) TB

ب) سینویت گذرا

ج) شروع پرتس

د) آرتریت سپتیک دیر تشخیص داده شده

۲۴۲ **در مورد بیماری پرتس کدام مورد صحیح نمی باشد ؟**

الف) به دنبال نکروز هسته استخوانی سر فمور غضروف مفصلی دچار تغییرات نکروتیک می‌شود.

ب) هر چه سن شروع بیماری بالاتر باشد پیش آگهی بدتر است.

ج) هر چه میزان بیشتری از سرگرفتار باشدپیش آگهی بدتر است.

د) پرتس از علل شایع آرتروز مفصل هیپ در بزرگسالان است.

۲۴۳ **مهمترین علامتی که کودک مبتلا به پرتس با آن مراجعه می‌کند چیست؟**

الف) دردمفصل هیپ و لنگش

ب) لنگش بدون درد

ج) Waddling gait

د) کوتاهی اندام

۲۴۴ **درمعاینه کوکساوارای مادرزادی و بیماری پرتس کدام گزینه صحیح نیست؟**

الف) در کوکساورا معاینه ترندلنبرگ مثبت است.

ب) در پرتس محدودیت حرکت مفصل هیپ داریم.

ج) در کوکساوارا محدودیت حرکت هیپ بسیار شدید است.

د) در پرتس لنگش کودک همراه درد می‌باشد.

۲۴۵ **Bone scan در بیماری پرتس چگونه تغییر می‌کند؟**

الف) درمراحل ابتدایی cold و مراحل پیشرفته hot

ب) در مراحل ابتدایی hot و مراحل پیشرفته cold

ج) در مرحله ابتدایی و پیشرفته cold

د) در مرحله ابتدایی و پیشرفته hot

۲۴۶ **کدام بیماری زیر درتشخیص افتراقی بیماری پرتس قرار نمی‌گیرد؟**

الف) دیسپلازی متعدد اپی فیز

ب) بیماری گوشه

ج) کم خونی داسی شکل

د) لغزش اپی فیز سر فمور

۲۴۷ **مهمترین عامل تعیین کننده پیش آگهی دیررس بیماری پـرتس کدام گزینه زیر است؟**

الف) سن شروع بیماری

ب) شدت کلاپس سر در شروع بیماری

ج) پسر بودن

د) شدت دفورمیتی سر درزمان بلوغ اسکلتی

۲۴۸

پسر ۵ ساله ای به علت درد و لنگش هیپ راست مراجعه کرده است در معاینه هیپ؛ فلکسیون دفورمیتی وجود دارد. محدودیت شدید حرکات هیپ راست دارد. در رادیوگرافی کلاپس اپی فیز سر فمور دارد با تشخیص بیماری پرتس در این زمان چه درمانی را در نظر می‌گیرید؟

الف) بیمار را بستری کنیم. ۲ تا ۳ هفته کشش پوستی می‌گذاریم

ب) بستری و عمل جراحی اورژانس

ج) تجویز بریس اسکاتیش رایت و راه اندازی سریع

د) آسپیراسیون هیپ و تجویز آنتی بیوتیک

۲۴۹

پسر ۴ ساله که مبتلا به بیماری پرتس شده است بـه درمانگـاه مراجعه می‌کند دررادیوگرافی کلاپس کمی در اپی فیز مشـخص است نظر شما در مورد درمان این بیمار چیست؟

الف) درمان شامل تحت نظر گرفتن بیمار و پیگیری مکرر

ب) عمل جراحی استئوتومی لگن

ج) عمل جراحی استئوتومی ران

د) گچ اسپایکا برای ۴ هفته

۲۵۰ **در تفاوت سل مفصل ران وآرتریت چرکی ران کدام گزینه صحیح نیست؟**

الف) عفونت سلی غالبااز صفحه رشد عبور نمی کند

ب) دراستئومیلیت سلی مانند استئومیلیت استاف استخوان جدید فراوان ساخته می‌شود.

ج) آرتریت سلی در ۹۰% موارد مونوآرتیکولار است.

د) گریه‌های شبانه از مشخصات آرتریت سلی می‌باشد.

۲۵۱ **درمورد آرتریت چرکی مفصل ران کدام صحیح نیست؟**

الف) در تشخیص آرتریت چرکی ارزش CRP بیشتر از ESR است.

ب) در مراحل اولیه آرتریت چرکی فضای مفصلی کاهش می‌یابد.

ج) درمان شامل آسپیراسیون مفصل هیپ ؛ آنتی بیوتیک و تخلیه چرک به کمک عمل جراحی می‌باشد.

د) بعد از عمل آرتریت سپتیک هیپ راه اندازی کامل بیمار تا طبیعی شدن علائم بالینی و سرعت سدیمانتاسیون به تاخیر بیفتد.

۲۵۲ **ضایعه اصلی در بیماری لغزش اپی فیز سـرفمور در کجـا قـرار دارد (پاتوژنز بیماری چیست)؟**

الف) غضروف سرفمور

ب) غضروف استابولوم

ج) ضعف مکانیکال صفحه رشد فمور

د) ضعف مکانیکال صفحه رشد استابولوم

۲۵۳ **کدام یک از موارد زیر از نشانه‌های بالینی لغزش اپی فیـز سـر فمور می باشد؟**

الف) درد

ب) لنگیدن

ج) محدودیت حرکات مفصلی

د) هر سه هستند

۲۵۴

در معاینه بیمار مبتلا به لغزش اپی فیز سرفمور متوجه وجود فلکشن کنتراکچر شده‌اید. به این معنی که هیپ آنها کاملا EXTEND نمی‌شود. تفسیر بالینی شما چیست؟

الف) دفورمیتی شایع در این بیماری فلکشن کنتراکچر هیپ می‌باشد

ب) باید به فکر عارضه کندرولیز باشیم

ج) در انواع خیلی شدید بیماری دیده می‌شود

د) باید به فکر تشخیص افتراقی دیگری باشیم

۲۵۵

پسر ۱۵ ساله با BMI بالای ۲۰ به علت درد هیپ راست و زانوی راست و لنگیدن مراجعه کرده است . در معاینه محدودیت حرکت مفصل هیپ به صورت extension contracture دارد و پا به بیرون چرخیده است. اولین تشخیص که به ذهن شما می‌رسد کدام است؟

الف)پرتس

ب)سینویت گذرا

ج) CDH

د)لغزش اپی فیز سرفمور

۲۵۶ **درمان لغزش اپی فیز سرفمور در پسر نوجوان ۱۵ ساله که با درد و لنگش مراجعه کرده و در رادیوگرافی جابه جایی اپی فیز زیاد نباشد چیست؟**

الف)ثابت کردن سرو گردن ران با پیچ

ب)عدم وزن گرایی برای سه ماه

ج) گچ اسپایکا برای شش هفته

د) بستری و کشش استخوانی برای شش هفته

۲۵۷ **در مورد عوارض لغزش اپی فیز سرفمور کدام جمله صحیح نمی باشد؟**

الف) لغزش شدید ناگهانی اپی فیز احتمال AVN را افزایش می‌دهد.

ب) ورود نوک پیچ در حین عمل از دلائل مهم کندرولیز است.

ج) پیش آگهی این بیماران به علت تغییر شکل سر وایجاد استئوآرتریت معمولا خوب نیست.

د) در صورت تشخیص زود هنگام کوندرولیز پیش آگهی مناسب است.

۲۵۸ **در دررفتگی مکرر کشکک کدام عامل زیر جز علل مستعد کننـده نمی‌باشد؟**

الف) کاهش ارتفاع کوندیل خارجی فمور

ب) کوتاه بودن وتر پاتلا

ج) بالا قرار گرفتن پاتلا

د) چرخش در شت نی به خارج

۲۵۹ **کنتراکچر و فیبروز در کـدام عضـله زیـر می‌توانـد عـاملی بـرای دررفتگی عادتی کشکک باشد؟**

الف) واستوس مدیالیس

ب) واستوس لترالیس

ج) واستوس اینتر مدیوس

د) واستوس مدیالیس ابلیکوس

۲۶۰ **کودک ۸ ساله‌ای به علت برآمدگی در پشت زانو مراجعه کرده است در معاینه توده متحرک در پشت زانو دیده می‌شود و در سونوگرافی کیست بیکر برای بیمار مطرح شده است. درمان مناسب کدام است؟**

الف) تخلیه کیست به صورت جراحی باز

ب) تخلیه کیست به کمک آرتروسکوپ

ج) برداشتن کامل کیست همراه با برداشتن کامل جدار کیست

د) تحت نظر داشتن کودک

۲۶۱ **بعد از ۶-۷ سالگی امتداد طبیعی زانو (امتداد استخوان تیبیا و فمور) نسبت به هم چگونه است ؟**

الف) کاملا مستقیم با زاویه صفر درجه

ب) ۶تا ۷ درجه والگوس

ج) ۶تا ۷ درجه واروس

د) ۶تا ۷ درجه رکورواتوم

۲۶۳

دختر ۱۹ ساله‌ای به علت درد در سمت داخلی زانو و دفـورمیتی واروس شدید هر دو زانو مراجعه کرده‌است. تصمیم به اصـلاح دفورمیتی شده است . کدام گزینه را مناسب می‌دانید؟

الف) همی اپیفیزیودزیس سمت مدیال زانو

ب) همی اپی فیزیودزیس سمت خارج زانو

ج) بریس جهت اصلاح

د) استئوتومی و اصلاح زانو

۲۶۴ **پسر ۱۱ ساله ای به علت درد ناحیه پاشنه از یکماه پیش مراجعه کرده است. درد هنگام بازی فوتبال بیشتر دیده می‌شود. در رادیوگرافی نامنظمی آپوفیز کالکانئوس دیده می‌شود تشخیص اولیه شما چیست؟**

الف) بیماری severe

ب) Stress fracture کالکانئوس

ج) بیماری کوهلر

د) خار پاشنه

۲۶۵

در مورد درمان کف پای صاف انعطاف پذیر درکودکان کـدام جمله زیر صحیح نمی‌باشد؟

الف) در اکثر موارد احتیاج به درمان وجود ندارد و اطمینان دادن به پدر و مادر کفایت می‌کند.

ب) در صورت درد پا می‌توان از یک کفی طبی به صورت longitudinal arch support استفاده کرد.

ج) در صورت والگوس زیاد پاشنه می‌توان از یک medial heel wedge استفاده کرد

د) طولانی و منظم پوشیدن کفش طبی می‌تواند به مرور زمان در کودک ایجاد قوس کف پا کند.

۲۶۶ **کدام جمله زیر درمورد rigid flat foot صحیح نمی باشد؟**

الف) بیماران اکثرا بدون علامت بوده و یا با پیچ خوردگی مکرر مچ پا مراجعه می‌کنند .

ب) معمولا علت بیماری وجود coalition (اتصال) غیر طبیعی بین استخوان‌های مچ پا ست

ج) مشخصه این بیماری محدود بودن حرکات مفصل ساب تالار است.

د) درمان غیر جراحی در این بیماری جایی ندارد.

۲۶۷ **کودکی ۷ ساله به علت افزایش قوس کف پا (pes cavus) کـه در یک پا وجود دارد توسط والدینش مراجعه کرده است. کودک از بد راه رفتن و درد کف پا و تشکیل کالوزیته زیر متاتارس‌هـا شـکایت دارد. چه اقدامی را در این مرحله را توصیه می‌کنید؟**

الف) معمولا احتیاج به اقدام خاصی ندارد و به پدر و مـادر اطمینـان می‌دهیم.

ب) کفش طبی جهت بیمار نسخه می‌کنیم.

ج) قبل از هر اقدامی باید علت زمینه ای این مشکل را پیدا کرد.

د) عمل جراحی اصلاح دفورمیتی پا در این مرحله توصیه می‌شود.

۲۶۸ **کدام یک از موارد زیر جزء علائم ماژور سندرم مارفان نمی باشد؟**

الف) اسکولیوز

ب) دررفتگی عدسی

ج) اتساع آئورت

د) هایپرلاگزیتی شدید مفاصل

۲۶۹ **در بیماری آکوندروپلازی نقص درکدام قسمت استخوان وجـود دارد؟**

الف) کلاژن تایپ ۱

ب) کلاژن تایپ ۴

ج) سلولهای غضروفی صفحه رشد

د) غضروف سطح مفصلی

۲۷۰ **اکثر مشکلات ارتوپدی بیماران مبتلا به آکوندروپلازی مربوط به کدام قسمت می‌باشد؟**

الف) زانو

ب) ستون فقرات

ج) هیپ

د) آرنج

۲۷۱

درکدام بیماری زیر از (دیسپلازی های استخوانی) هایپوپلازی ادونتوئید وشلی لیگامانی باعث بی ثباتی مهره C1-C2 می‌شود؟

الف) سندرم مارفان

ب) نوروفیروماتوزیس تایپ ۱

ج) بیماری مورکیو

د) آکندروپلازی

۲۷۲ **کدام بیماری زیر با شکستگی متعدد و دفورمیتی شدید اندام همراه است و برای اصلاح دفورمیتی‌ها از عمل جراحی شش کباب استفاده می‌شود؟**

الف) سندرم مارفان

ب) مورکیو

ج) استئوژنزیس ایمپرفکتا

د) استئوپتروزیس

۲۷۳ **کدام جمله زیر در مورد بیماری استئوپتروزیس صحیح نیست؟**

الف) نقص در کار استئوکلاست‌ها می‌باشد. (تعداد استئوکلاست‌ها زیاد ولی عملکرد آنها خوب نیست)

ب) استخوانهای اسفنجی و متراکم هر دو مبتلا هستند.

ج) گرچه استخوانها بسیار متراکم هستند ولی شکننده بوده و در معرض شکستگی‌های متعدد قرار می‌گیرد.

د) فرم اطفال و نوجوان نسبت به نوع بالغین به مراتب پیش آگهی بهتری دارد.

۲۷۴ **سودوآرتروز استخوان ناشی از نورفیبروماتوز دارای کدام خصوصیت مهم زیر است؟**

الف) این عارضه هیچ گاه خودبه خود جوش نمی‌خورد.

ب) فقط استخوان تیبیا را درگیر می‌کند.

ج) معمولا بدون اقدام خاص و خودبخود استخوان جوش می‌خورد.

د) معمولا این شکستگی به سهولت و با چند دوره گچ گیری جوش می‌خورد.

۲۷۵ **دختر ۱۵ ساله به علت کیفو-اسکولیوزیس بسیار شدید مراجعه کرده است کدام یک از گزینه‌های زیر را در معاینه بالینی بیمار کمتر انتظار دارید؟**

الف) وجود لکه‌های کافه اولیت دربدن

ب) سودوآرتروز تیبیا

ج) کلاب فوت هر دو پا

د) ژیکانتیسم موضعی

۲۷۶

در مورد بیماری multiple hereditary exostosis کدام جمله زیر صحیح نمی باشد؟

الف) این بیماری به صورت اتوزومال غالب منتقل می‌شود .

ب) در صورت ایجاد بدخیمی تبدیل به استئوسارکوما می‌شود .

ج) تا زمانیکه این توده‌ها علامت نداشته باشند احتیاج به درمان ندارد.

د) پس از بسته شدن صفحه رشد(فیز) ؛ رشد این توده‌ها هم متوقف می‌شود.

۲۷۷ بیماری مافوچی به همراهی کدام یک از تومورهـای اسـتخوانی زیـر گفته می‌شود؟

الف) انکندروم‌های متعدد همراه با همانژیوم‌های متعدد

ب) استئوکندروم متعدد با دیسپلازی فیبرو

ج) انکندروم متعدد همراه با دیسپلازی فیبرو

د) دیسپلازی فیبرو همراه همانژیوم متعدد

۲۷۸

در مورد بیماری دیسپلازی فیبرو کدام گزینه زیر صحیح نمی‌باشد؟

الف) این بیماری می‌تواند همراه با لکه‌های شیر قهوه ای و بلوغ زودرس جنس همراه باشد.

ب) در رادیوگرافی از استخوان‌های بیمار ؛ نمای شیشه مات دیده می‌شود.

ج) جذب اسکن استخوان در این ضایعه افزایش یافته است .

د) درمان دارویی در این ضایعه هیچ تاثیری ندارد.

۲۷۹ **در مورد بیماری فلج مغزی (cerebral palsy) کدام گزینه زیر صحیح می‌باشد؟**

الف) ضایعه مغزی استاتیک و ضایعه اندام دینامیک است .

ب) ضایعه مغزی و ضایعه اندام هر دو استاتیک هستند.

ج) ضایعه مغزی دینامیک و ضایعه اندام استاتیک است.

د) ضایعه مغز و اندام هر دو دینامیک است.

۲۸۰ **کدام جمله در مورد فلج مغزی (CP) صحیح نیست؟**

الف) افزایش رفلکس‌های تاندونی و بابینسکی مثبت بعد از دو سالگی دیده می‌شود.

ب) ۴۰% از این کودکان کند ذهن هستند

ج) تشخیص CP در سال اول زندگی مشکل و غیر قابل اعتماد است

د) امروزه با پیشرفت علم دررشته نوزادان از تعداد این بچه‌ها کاسته شده است

۲۸۱ در CP نوع اسپاستیک تمام تغییر شکل‌ها را در اندام انتظار داریم بجز؟

الف) Elbow flexion contracture

ب) Ankle equinus deformity

ج) Forearm supination

د) Hip adduction

۲۸۸ **در فلج مغزی آتتوئید آسیب درکدام قسمت مغز به وجود آمده است؟**

الف) قشر مغز

ب) مخچه

ج) عقده‌های قاعده ای

د) بصل النخاع

۲۸۹ **بیشترین سود از عمل جراحی را کدام کودکان CP می‌برند؟**

الف) CP اسپاتیک

ب) CP MIXED

ج) CP آتتوئید

د) CP آتاکسیک

۲۹۰ **هدف از تزریق سم بوتولینیم (Botulinum Toxin) در عضـلات اسپاستیک بیماران مبتلا به CP کدام گزینه زیر است؟**

الف) برطرف کردن دائمی اسپاسم عضله

ب) برطرف کردن موقت اسپاسم عضله تا دو هفته

ج) برطرف کردن موقت اسپاسم عضله تا سه ماه

د) برطرف کردن موقت اسپاسم عضله تا یکسال

۲۹۱ **کدام یک از موارد زیر از مشخصات فلج ERB نیست؟**

الف) شایع ترین نوع فلج زایمانی می‌باشد

ب) ریشه ۵ و ۶ و ۷ گردن درگیر است.

ج) عضله دلتوئید؛اکسترنال روتاتور شانه و عضله بای سپس فلج هستند.

د) بازو کنار بدن قرار گرفته و به خارج چرخیده است.

۲۹۲ **کدام یک از موارد زیر با احتمال بسیار ضعیف تری در تشخیص افتراقی‌های فلج زایمانی یک نوزاد دو ماهه که قادر بـه حرکـت دادن اندام فوقانی راست خود نیست قرار می‌گیرد؟**

الف) شکستگی کلاویکول

ب) جداشدن اپی فیز انتهای فوقانی بازو

ج) آرتریت سپتیک شانه

د) دررفتگی شانه

۲۹۳

درمورد سن و پیش آگهی فلج زایمانی کدام گزینه صحیح نیست؟

الف) پیش آگهی فلج Erb از موارد دیگر بهتر است.

ب) در صورت تصمیم به عمل تا ۳ ماهگی باید به تاخیر بیفتد.

ج) در آسیب Erb معمولا برگشت به طور کامل نیست.

د) در فلج Erb انگشتان به صورت چنگالی در می‌آید.

۲۹۴ **پسر ۱۲ ساله ای به علت دفورمیتی پا و بد راه رفتن به شما مراجعه می‌کند. در معاینه کاوو-واروس دو طرفه هر دو پا دیده می‌شود(cavo-varus) و در اندام فوقانی claw hand دو طرفه در دست دیده می‌شود اولین تشخیص شما چیست؟**

الف) فلج Erb

ب) دوشن

ج) شارکو ماری توث

د) پولیومیلیت

۲۹۵ **مشخصه فلج اندام در پولیومیلیت کدام گزینه زیر می‌باشد؟**

الف) فلج شل غیر قرینه وحس نرمال

ب) فلج شل قرینه و حس نرمال

ج) فلج اسپاستیک غیر قرینه و حس غیر نرمال

د) فلج اسپاستیک قرینه و حس نرمال

۲۹۶ **کدام جمله در مورد بیماری دوشن صحیح نمی باشد؟**

الف) به صورت اتوزومال مغلوب انتقال می‌یابد

ب) بیماری درحدود ۵-۶ سالگی علائمش را نشان می‌دهد

ج) علت مرگ آنها معمولا مشکلات تنفسی است

د) هایپرتروفی پشت ساق ناشی از تجمع بافت فیبروز چربی است

۲۹۷ **در مورد بیماری آرتروگریپوزیس کدام جمله صحیح نمی‌باشد؟**

الف) تعداد سلولهای شاخ قدامی نخاع در این بیماران کاهش می‌یابد.

ب) ظاهر آنها را به عروسک چوبی تشبیه کرده‌اند.

ج) بیماران IQ طبیعی دارند.

د) مفاصل کودکان بدلیل بیماری Hypermobile است.

۲۹۸ **در تست ترندلنبرگ قدرت کدام عضلات ارزیابی می‌شود؟**

(دستیاری – اسفند ۷۹)

الف) گلوتئوس ماگزیموس و مدیوس

ب) گلوتئوس ماگزیموس و مدیوس

ج) گلوتئوس مدیوس و مینیموس

د) فقط گلوتئوس ماگزیموس

فصل ۱۸

۲۹۹ **کدام یک از موارد در درگیری مفصل زانو در بیماری آرتریت روماتوئید و استئوآرتریت اولیه مشابه می‌باشند؟**

الف) کاهش فضای مفصل قرینه درهر دو مورد

ب) تشکیل استئوفیت در هردو مورد

ج) درمان دارویی در ابتدای بیماری در هر دو مورد

د) درمان نهایی پس از تخریب کامل مفصل در هردو مورد

استئوآرتریت (OA)	آرتریت روماتوئید (RA)
پدیده دژنراتیو	پدیده التهابی
تشکیل استئوفیت	خوردگی استخوان (erosion)
اسکلروز	استئوپنی
بیماری غضروف	بیماری سینوویوم
کاهش فضای مفصل غیر قرینه	کاهش فضای مفصل قرینه

۳۰۰ **خانم ۳۵ ساله مبتلا به آرتریت روماتوئید دچار تخریب شدید مفصل هیپ شده است به گونه ای که فعالیت وی به شدت محدود و بیمار ناتوان شده است درمان مناسب درحال حاضر کدام است؟**

الف) ادامه درمان کنسرواتیو

ب) همی آرتروپلاستی

ج) توتال هیپ آرتروپلاستی

د) شستشو و دبریدمان مفصل

۳۰۱ **نمای Rat bite که به صورت خوردگی کنار مفصل و بـا حاشـیه اسکلروتیک و لبه برجسته است مشخصه کدام بیماری است؟**

الف) نقرس

ب) RA

ج) لوپوس

د) نقرس کاذب

۳۰۲ **پسر ۱۶ ساله ای مبتلا به هموفیلی A برای بار پنجم دچار همارتروز زانوی راست شده است که تا به حال با تجویز فاکتور و آتل گیری بهبود نسبی داشته است. در رادیوگرافی علایم استئوآرتریت ندارد. پس از بهبود زانوی بیمار، در صورتی که سینوویت ادامه یابد چه اقدامی ضرورت دارد؟**

الف) عمل جراحی آرترودز زانو

ب) تعویض کامل مفصل

ج) سینوکتومی

د) آرتروسنتز و دبریدمان مفصل

۳۰۳ **کدام یک از گزینه‌های زیر از مشخصات آرتروپاتی نوروپاتیک یا مفصل شارکوت در مفصل مچ پا در یک بیمار دیابتی نمی باشد؟**

الف) تخریب شدید مفصل در رادیوگرافی

ب) عدم وجودحس پا در معاینه

ج) افزایش شدید دامنه حرکات

د) درد شدید هنگام حرکت مفصل

۳۰۴ **در کدام بیماری‌های زیر انجام تعویض کامل مفصل زیاد موفقیت آمیز نیست و توصیه نمی‌شود؟**

الف) تخریب مفصل زانو به علت استئوآرتریت اولیه

ب) تخریب مفصل زانو به علت آرتریت روماتوئید

ج) تخریب مفصل زانو به علت شکستگی قدیمی زانو

د) تخریب مفصل زانو به علت آرتروپاتی نوروپاتیک

فصل ۱۹

۳۰۵ **در صورت پارگی یک عصب محیطی و عدم ترمیم آن چه اتفاقی برای قسمت پروگزیمال و دیستال عصب می‌افتد؟**

الف) قسمت پروگزیمال رشد کرده و نوروما می‌سازد و قسمت دیستال آتروفی می‌شود.

ب) قسمت پروگزیمال و دیستال هر دو آتروفی می‌شود.

ج) قسمت پروگزیمال آتروفی می شود و قسمت دیستال نوروما می‌سازد.

د) هر دو قسمت پروگزیمال و دیستال نوروما می‌سازد.

۳۰۶ **در آسیب‌های اعصاب محیطی کدام جمله زیر صحیح نمی‌باشد؟**

الف) در نوروتمزیس همیشه احتیاج به عمل جراحی است.

ب) در آکسونوتمزیس دژنرسانس والرین رخ نمی‌دهد.

ج) در نورواپراکسیا یک بلوک فیزیولوژیک در عصب رخ می‌دهد.

د) در اکسونوتمزیس اکثرا احتیاج به عمل جراحی نیست.

۳۰۷ **در کدام یک از آسیب‌های اعصاب محیطی زیر Tinnel sign پیشرونده را انتظار نداریم؟**

الف) نوروآپراکسی

ب) اکسونوتمزیس

ج) نوروتمزیس

د) در هر سه مورد دیده می شود

۳۰۸ **تمام موارد زیر جز پیش آگهی بد در آسیب شبکه براکیال است بجز؟**

الف) سندرم هورنر

د) شکستگی زوائد عرضی مهره گردن

ج) مننگوسل کاذب در MRI

د) آسیب روت‌های C۵ و C۶

۳۰۹ **کدام جمله در مورد آسیب عصب رادیال صحیح نمی‌باشد؟**

الف) در high radial nerve palsy افتادگی مچ دست دارد .

ب) در high radial nerve palsy حس ۳/۵ انگشت اول در سمت دورسال دست مختل است.

ج) در low radial nerve palsy بیمار می‌تواند شست خود را extend کند.

د) در low radial nerve palsy بیمار حس نرمال در تمام دست دارد.

۳۱۰ **کدام یک از موارد زیر جز علائم آسیب عصب پرونئال مشـترک نیست؟**

الف) از دست رفتن حس پشت پا

ب) Steppage gait

ج) ضعف اکستانسور شست پا

د) از دست رفتن حس کف پا

۳۱۱ **درمان شکستگی بسته بازو در یک جوان ۳۰ ساله (بدون هیچ شکستگی دیگر در اندام هـای دیگـر) همـراه بـا high radial nerve palsy چیست؟**

الف) درمان غیر جراحی برای بازو و درمان غیر جراحی برای عصب

ب) درمان جراحی برای هر دو

ج) درمان جراحی برای شکستگی بازو و غیر جراحی برای عصب

د) درمان جراحی برای عصب و غیر جراحی برای استخوان بازو

۳۱۲ **پسر جوانی به دنبال تصادف شدید با ماشین با درد شدید و دفورمیتی هیپ مراجعه می‌کند.در رادیوگرافی دررفتگی خلفی هیپ راست مشهود است. در معاینه در اطاق اورژانس بیمار قادر به دورسی فلکشن شست پا می‌باشد. در اطاق عمل جهت بیمار با مانور آلیس جا اندازی بسته مفصل هیپ انجام می‌شود. بعد از جااندازی متوجه می‌شویم که دیگر بیمار قادر به دورسی فلکشن شست پا نمی باشد. چه درمانی را درحال حاضر مناسب می‌دانید؟**

الف) درمان کنسرواتیو و پیگیری بیمار برای یک ماه

ب) درمان کنسرواتیو و پیگیری بیمار برای سه ماه

ج) اکسپلور اورژانس عصب سیاتیک

د) انجام نوار عصب و عضله اورژانس و سپس تصمیم گیری

فصل ۲۰

۳۱۳ **در بیماری راشی تیسم تمام گزینه‌های زیر صحیح است بجز؟**

الف) صفحه رشد ضخیم می‌شود.

ب) تجمع زیاد استئوئید موجب تورم مچ دست و پا می‌شود

ج) ثابت ترین علامت آزمایشگاهی در بیمار کلسیم پایین است .

د) متافیز حالت cupping و fraying پیدا می‌کند.

۳۱۴ **در مورد ریکتز مقاوم به ویتامین D کدام گزینه صحیح نیست؟**

الف) بی قراری و بی حالی در این بیماران نسبت به ریکتر تغذیه ای کمتر رخ می‌دهد.

ب) تغییر شکل استخوان‌ها نسبت به ریکتر تغذیه ای شدید تر است.

ج) تقریبا در تمام موارد قد کودکان نرمال است.

د) مهمترین عارضه درمان این بیماران با فسفر خوراکی تشکیل سنگهای کلیوی است

۳۱۵ **کدام یک از جملات زیر در مورد استئودیستروفی کلیه صحیح نمی‌باشد؟**

الف) هایپرفسفاتمی مشخصه این بیماری است.

ب) توقف مینرالیزاسیون و تشدید دمینرالیزاسیون ایجاد استئیت فیبروزا می‌کند.

ج) یافته‌های راشیتیسم و هایپرپارا (هر دو) در این عارضه دیده می‌شود.

د) در این کودکان نیز مانند راشیتیسم ژنوواروم بسیار شایع است.

۳۱۶ کـــدام یـــک از مـــوارد زیـــر جـــز علامت‌هـــای اســـتخوانی در استئودیستروفی کلیوی نیست؟

الف) Subperiostal sclerosis در دست

ب) نمای Rugger jersey در مهره‌ها

ج) Brown tumor در متافیز استخوان‌ها

د) لغزش اپی فیز سر فمور

۳۱۷

مرد ۳۰ ساله ای به علت سنگهای کلیوی، یبوست، زخم معده و افسردگی و درد بازو تحت آزمایش و بررسی قرار می‌گیرد که تشخیص بیمار آدنوم پاراتیروئید می‌باشد. درادیوگرافی یک کیست استخوانی در پروگزیمال بازو دارد که تشخیص Brown tumor برای بیمار مطرح است بعد از عمل جراحی آدنوم پاراتیروئید چه درمانی برای کیست بازو توصیه می‌کنید؟

الف) تخلیه کیست و انجام گرافت استخوانی

ب) تخلیه کیست و انجام گرافت استخوانی +پلاک

ج) تخلیه کیست و انجام گرافت استخوانی+کونچر

د) با بهبودی بیماری اولیه کیستها خود به خود بهبود می‌یابد و احتیاج به عمل ندارد.

۳۱۸ **مهم‌ترین عارضه استئوپوروز در یک فرد مسن کدام مورد زیر است؟**

الف) شکستگی دیستال رادیوس

ب) شکستگی هیپ

ج) شکستگی پروگزیمال هومروس

د) شکستگی جسم مهره

۳۱۹ **شایع ترین علامت‌های استئومالاسی در یک خانم ۷۰ ساله کدام گزینه زیر است؟**

الف) دردهای منتشر در اسکلت مخصوصا اطراف هیپ به همراه ضعف عضلانی در پروگزیمال اندام

ب) شکستگی پاتولوژیک درمهره ها

ج) شکستگی پاتولوژیک هیپ

د) درد منتشر و افزایش رفلکس‌های وتری

۳۲۰ **خانم ۵۵ ساله‌ای با درد هیپ راست مراجعه کرده است. دررادیوگرافی خط شکستگی در گردن ران از کورتکس لترال تا مدیال بصورت کامل دیده می‌شود. در آزمایشات متوجه استومالاسی شدید در این خانم می‌شوید. چه درمانی پیشنهاد می‌شود؟**

الف) ثابت کردن شکستگی گردن ران + درمان استئومالاسی

ب) تعویض مفصل + درمان استئومالاسی

ج) درمان استئومالاسی + عدم وزن گذاری برای ۶ هفته

د) درمان استئومالاسی + عدم وزن گذاری برای سه ماه

فصل ۲۱

۳۲۱ **استئومیلیت هماتوژن حاد بیش از همه جا در متافیز استخوان‌ها دیده می‌شود. کدام یک از موارد زیر دلیل مناسبی برای این اتفاق نمی‌باشد؟**

الف) فراوانی رگهای خونی در متافیز

ب) حرکت سریع خون در متافیز

ج) فقدان فاگوسیت در جدار عروق موئینه

د) ضعیف بودن متافیز و مستعد بودن به شکستگی و آسیب بیشتر

۳۲۲ **استئومیلیت کدام ناحیه زیر در یک پسر ۷ ساله باعث ایجاد آرتریت سپتیک می‌شود؟**

الف) استئومیلیت پروگزیمال تیبیا

ب) استئومیلیت پروگزیمال فمور

ج) استئومیلیت دیستال رادیوس

د) استئومیلیت دیستال هومروس

۳۲۳ **استئومیلیت حاد استخوانی ممکن است با کدام یک از تومورهای بدخیم استخوانی اشتباه شود؟**

الف) استئوژنیک سارکوما

ب) یوئینگ سارکوما

ج) AML

د) ALL

۳۲۴ **کدام یک درمورد استئومیلیت حاد خـونزا (همـاتوژن) صـحیح نمی باشد؟**

الف) در صورت درمان صحیح و به موقع با آنتی بیوتیک در بـیش از نیمی از موارد نیازی به عمل جراحی نمی‌باشد.

ب) شایع‌ترین علت عفونت در تمام سنین استاف طلایی است.

ج) در اکثر موارد سابقه تروما در اندام وجود دارد.

د) اولـین علامـت اسـتخوانی رادیولـوژی در ۲ تـا ۵ روز اول بعـد از استئومیلیت ظاهر می‌شود.

۳۲۵ **در کدام یک از موارد استئومیلیت حاد اطفال احتیاج به مداخله جراحی نیست؟**

الف) تشکیل سکستر

ب) عدم پاسخ به AB بعد از ۴۸ ساعت

ج) تب شدید و حال عمومی بد در ۲۴ ساعت اول

د) شک به بدخیمی مانند سارکوم یوئینگ

۳۲۶ **پسر ۱۲ ساله ای به علت درد کمر ، تب و بیحالی بعد از ۲ هفته مراجعه می‌کند بیمار ill است و تب دارد در آزمایشات لوکوسیتوز دارد و CRP, ESR بالا دارد.در رادیوگرافی علائم اسپوندیلیودیسکیت مهره L۱,L۲ دیده می‌شود در کشت خون استاف اورئوس مثبت است. علایم نورولوژیک کاملا نرمال است. درمان مناسب کدام است؟**

الف) آنتی بیوتیک +بریس

ب) آنتی بیوتیک +دبریدمان مهره با اپروچ قدامی

ج) آنتی بیوتیک+دبریدمان مهره با اپروچ خلفی

د) آنتی بیوتیک + دبریدمان مهره با اپروچ قدامی و خلفی

۳۲۷ در مورد آبسه برودی کدام گزینه زیر صحیح نمی باشد؟

الف) شایع ترین عامل آن استاف اورئوس است.

ب) معمولا CBC نرمال ولی ESR افزایش یافته‌است.

ج) بیماری به صورت یک ضایعه لیتیک در استخوان ظاهر می‌شود.

د) اکثرا با آنتی بیوتیک خوب شده و عمل نمی‌خواهد.

۳۲۸ **در مورد استئومیلیت مزمن کدام گزینه زیر را صحیح نمی‌دانید؟**

الف) مهمترین علت ادامه ترشح در استئومیلت مزمن باقی ماندن سکستر است.

ب) در استئومیلیت مزمن معمولا حال عمومی بیمار خوب است.

ج) درمان استئومیلیت مزمن معمولا راحت بوده و با نتایج مناسب همراه است.

د) در صورت وجود پیچ و پلاک در زخم بیمار باید به استاف اپیدرمیس فکر شود.

۳۲۹ **نوزاد ۲ ماهه ای را بدنبال بیقراری و بی‌اشتهایی از دو هفته پیش بـه کلینیک آورده اند مادر نوزاد ذکر می کند که هنگام تعویض لباس نوزاد بیقرار می شود و گریه می کند در معاینه متوجه کاهش حرکات هیپ راست به همراه پوزیشن فلکسیون و ابداکسیون و روتاسیون خارجی اندام می شویم.در تست ارتولانی نوزاد به شدت بی قراری می‌کند. در رادیوگرافی در رفتگی مفصل هیپ راست مشاهده می شـود . اقـدام بعدی کدام است ؟**

الف) بستری کردن بیمار و آسپیراسیون هیپ و درصورت مثبت بودن درناژ باز مفصل و تخلیه چرک وآنتی بیوتیک و سپس گچ اسپایکا

ب) درمان دررفتگی مادرزادی هیپ بابستن Pavlic Harness برای شش هفته

ج) جااندازی بسته مفصل هیپ و گچ گیری اسپایکا در اطاق عمل

د) بستری کردن بیمار و آسپیراسیون هیپ و درصورت مثبت بـودن ، تجـویز آنتی بیوتیک

۳۳۰ **کدام یک از موارد زیر از اصول درمان آرتریت سپتیک در مفصل هیپ نمی‌باشد؟**

الف) تخلیه چرک به کمک عمل جراحی

ب) تجویز آنتی بیوتیک

ج) آسپیراسیون مکرر

د) بی حرکتی مفصل بعد از عمل جراحی

۳۳۱ **در کدام آرتریت سپتیک می‌توان عمل جراحی نکرده و صرفا با آنتی بیوتیک به درمان پرداخت؟**

الف) آرتریت سپتیک گونوکوکی

ب) آرتریت سپتیک به علت هموفیلوس آنفولانزا

ج) آرتریت سپتیک هیپ دو طرفه در نوزاد

د) آرتریت سپتیک زانو یک طرفه در کودک ۱۲ ساله

فصل ۲۲

کلیات تومورها

- رادیوگرافی ساده اولین مرحله برای بررسی تومور استخوانی است.
- تشخیص قطعی تومورهای استخوانی با انجام بیوپسی است.
- در واقع در رادیولوژی و ام آر آی تشخیص هایی برای ما مطرح می‌شود اما بدون انجام بیوپسی و مطالعه پاتولوژی نمی توان تشخیص قطعی تومور را مطرح و درمان را شروع کرد.

۳۳۲

پسر ۱۴ ساله ای به علت توده ای در پروگزیمال تیبیا مراجعه کرده است در رادیوگرافی واکنش پریوستی واضح به صورت sunburstمشهود است. در MRI دست اندازی به بافت نرم دارد. Bone scanافزایش جذب در پروگزیمال تیبیا دارد. در CT scanریه متاستاز ریوی مشهود است. تمام علایم به نفع استئوسارکوما می‌باشد.

اقدام مناسب بعدی کدام است؟

الف) شروع شیمی درمانی و سپس عمل جراحی

ب) انجام عمل جراحی و سپس شیمی درمانی

ج) انجام بیوپسی باز

د) شیمی درمانی + عمل جراحی + شیمی درمانی

•در مورد دو تومور استخوانی می‌توان به تشخیص رادیولوژی اکتفا کرد و بیمار را تحت نظر گرفت:

۱.استئوکندروما

۲.Non-Ossifying Fibroma

•وقتی در رادیوگرافی ساده ضایعات متعدد می‌بینیم باید به متاستاز؛ میلوم متعدد و دیسپلازی فیبرو شک کنیم

•متافیز شایع ترین محل برای تومورهای استخوانی است. زیرا متافیز یک منطقه بسیار فعال استخوان است.

•ضایعات تومورال در اپی فیز قبل ا ز بلوغ کندروبلاستوما و بعد از بلوغ (بعد از بسته شدن صفحه رشد) ژآنت سل تومور را مطرح می‌کند.

- **ضایعات تومورال در دیافیز شامل موار زیر است:**

۱)هیستیوسیتوز X

۲)سارکوم یوئینگ

۳)دیسپلازی فیبرو

۴)آدامانتیوم

۵)فیبروم استخوانی نشده

•چهار توده ای که در تشخیص افتراقی توده‌های ناحیه اپی فیز قرار می‌گیرند موارد زیر هستند:

۱) GCT (در بالغین)

۲) Geode (کیست‌های انتهای استخوان در آرتریت روماتویید)

۳) Infection (مانند آبسه برودی)

۴)کندروبلاستوما (در کودکان)

کلیات تومورها

- تومور تنه مهره‌ها در بالغین متاستاز و مالتیپل مایلوما را مطرح می‌کند.
- شایعترین توموری که تنه مهره اطفال را درگیر می‌کند هیستیوسیتوز X (ائوزینوفیلیک گرانولوما) می‌باشد.
- ضایعات عناصر خلفی مهره‌ها را به خوبی به یاد بسپارید: استئوئید استئوما، استئوبلاستوماو کیست آنوریسمی استخوان (ABC)

•نمای ground glass در رادیوگرافی ساده تومور دیسپلازی فیبرو را مطرح می‌کند و کلسیفیکاسیون داخل تومور مطرح کننده تومور غضروفی می‌باشد.

۳ واژه مهم

۱. کورتاژ

۲.Wide resection

۳. آمپوتاسیون

•دو تومور کندروسارکوما و متاستاز کانسر کلیه به رادیوتراپی مقاوم هستند.

•همچنین کندروسارکوما هم به رادیوتراپی و هم به شیمی درمانی مقاوم است.

•در اکثر تومورها Bone scan مثبت است. سه توموری که در bone scan ممکن است منفی باشند شامل موارد زیر است:

۱) مالتیپل مایلوما

۲) گرانولوم ائوزینوفیلیک

۳) متاستاز سرطان کلیه

- بهترین وسیله برای تشخیص متاستاز ریوی CT scan می‌باشد.
- همچنین بهترین وسیله برای تعیین وسعت تومور چه در استخوان و چه در نسج نرم MRI است.
- در رادیوگرافی ساده عکس‌العمل استخوان نسبت به تومور جهت تشخیص کمک کننده است:

در ضایعات بدخیم که کورتکس استخوان پاره شود واکنش پریوستی داریم و در ضایعه خوش خیم کورتکس پاره نمی شود و واکنش پریوستی نداریم.

۳۳۳ **تمام موارد زیر در رادیولوژی ساده به شدت تومور بدخیم را مطرح می‌کند بجز:**

الف) واکنش پریوستی وجود داشته باشد.

ب) transitional zoneوسیع و نامشخص باشد.

ج) شکستگی پاتولوژیک ایجاد شده باشد.

د) کورتکس استخوان تخریب شده و بافت نرم درگیر باشد.

توجه کنید که در رادیوگرافی ساده تخریب کورتکس استخوان و ایجاد واکنش پریوستی؛ علاوه برtransitional zone وسیع مطرح کننده تومور بدخیم می‌باشد. ایجاد شکستگی پاتولوژیک در بسیاری از تومورهای خوش خیم مانندUBC یا انکوندروما دیده می‌شود.

استئوئید استئوما

- بیشتر در افراد زیر ۲۵ سال دیده می‌شود.
- اکثرا در استخوانهای بلند اندام تحتانی دیده می‌شود.
- درد غالبا شبها تشدید می‌شود و با NSAID بهبود می‌یابد و دوباره درد شروع می‌شود.
- در ستون فقرات به علت درد زیاد ایجاد اسکولیوز می‌کند.
- نیدوس در رادیوگرافی
- افزایش جذب اسکن در استخوانی
- CT SCAN وسیله انتخابی برای تعیین محل تومور است.
- درمان: خارج کردن نیدوس با عمل جراحی یا تخریب نیدوس به کمک امواج رادیوفرکونسی

استئوبلاستوما

- استئوئید استئوما غول آسا با قطر نیدوس بیش از ۲cm
- بیشتر عناصر خلفی ستون فقرات را گرفتار می‌سازد.
- درد در آن نسبت به استئوئید استئوما کمتر است.
- افزایش جذب اسکن در استخوانی
- درمان: خارج کردن تومور با عمل جراحی

استئوکندروم

- تومور نوجوانان است که دارای پایه استخوان و کلاهک غضروفی می‌باشد و همراه با رشد استخوان، بزرگ و بعد از بلوغ رشد آن متوقف می‌شود.
- معمولا اتفاقی کشف می‌شود.
- ممکن است در اثر ضربه شکستگی در قاعده آن ایجاد شود یا برروی عصب فشار بیاورد و یا بافت نرم روی آن ملتهب شود و درد ایجاد کند.
- در صورت بدخیمی به کندروسارکوما تبدیل می‌شود (در صورت شک باید MRI کرد و کلاهک غضروفی را بررسی کرد). کلاهک غضروفی بیش از ۱۰mm در MRI بدخیمی را مطرح می‌کند.
- تصویر رادیوگرافی تومور معمولا کوچکتر از خود تومور است .
- استئوکندروم بدون علامت درمان نمی‌خواهد و در صورت علامت دار شدن برداشته می‌شود.

انکندروم

- توده ای از سلولهای غضروفی است که داخل استخوان رشد می‌کند.
- معمولا متعاقب شکستگی استخوان‌های کوچک دست و پا کشف می‌شود(شکستگی پاتولوژیک). گاهی نیز به طور اتفاقی ضمن رادیوگرافی که به علل دیگر از دست و پا گرفته شده است کشف می شود.
- تومورهای غضروفی انتهای اندام تقریبا همیشه خوش خیم هستند. ولی در تومورهای غضروفی پروگزیمال اندام احتمال تبدیل به کندروسارکوم وجود دارد.
- درمان: تراشیدن غضروف و پرکردن آن با استخوان

کندروبلاستوما

- توموری خوش خیم در اپی فیز افراد نابالغ (صفحه رشد باز است) می‌باشد.
- در پاتولوژی کلسیفیکاسیون به صورت شبکه ظریف و یا به صورت ندول در سطح لام دیده می‌شود.
- در رادیولوژی یک ناحیه شفاف در اپی فیز است که جدار مشخص اسکلروزه داردو در وسط تومور ممکن است کلسیفیکاسیون دیده شود.
- درمان : کورتاژ و پرکردن حفره با استخوان کنسلوس

Non-ossifying fibroma

- توموری بی آزار و بدون علامت و اکثر اتفاقی کشف می‌شود.
- بیشتر در دیافیز استخوان‌های بلند اندام تحتانی دیده می‌شود.
- ضایعه در قسمت محیطی استخوان (eccentric) دارای حدود کاملا مشخص بوده و ناحیه شفاف چند حفره ای است.
- احتیاج به بیوپسی و احتیاج به عمل جراحی ندارد.

کیست ساده استخوانی (UBC)

- یک تومور خوش خیم کیستیک در متافیز پروگزیمال فمور و پروگزیمال هومروس
- وجود کیست استخوان در زیر صفحه رشد
- به صورت یک حفره گرد یا بیضی شکل با حدود کاملا مشخص و اسکلروتیک.
- داخل کیست مایع شفاف و کهربایی رنگ است.

- اگر استخوان بازو به علت وجود کیست داخل آن بشکند ابتدا شکستگی را درمان می‌کنیم (آتل U-Slab میگیریم) و سپس کیست را در صورت باقی ماندن درمان می‌کنیم که برای درمان آن می‌توان داخل کیست کورتون تزریق کرد و یا جدار کیست را تراشید و داخل آن را با گرافت استخوان پر کرد.

کیست آنوریسمی استخوان (ABC)

- یک کیست خوش خیم حاوی چندین حفره پرخون
- معمولا در متافیز استخوان‌های بلند است.
- درمان کورتاژ و گرافت استخوان است.
- جهت کاهش خونریزی می‌توان از آمبولیزاسیون عروقی استفاده کرد.

استئوکلاستوم (Giant cell tumor)

- جزو تومورهای sometimes malignant
- اکثرا در اپی فیز استخوان افراد بالغ دیده می‌شود ولی به مفصل نفوذ نمی‌کند.
- بندرت به نقاط دیگر متاستاز می دهد که شایعترین محل متاستاز آن ریه می‌باشد.

- در پاتولوژی نسج تومور قوام نرم و شکننده دارد و رنگ آن قرمز مایل به قهوه ای است (شبیه گوشت چرخ کرده) همچنین سلولهای بزرگ و چند هسته ای (ژآنت سل) دیده می‌شود.
- درمان شامل تراشیدن تومور و پرکردن آن با گرافت استخوان یا سیمان استخوانی است. بهتر است دراین تومور رادیوتراپی انجام نشود.
- نکته : ژآنت سل در پاتولوژی در کوندروبلاستوم ، استئوبلاستوم ، تومور براون ، فیبروم استخوانی نشده نیز دیده میشود.

استئو سارکوما

- از سلولهای استئوبلاست منشا می‌گیرد و شایع‌ترین بدخیمی اولیه استخوان در بچه‌ها و نوجوانان می‌باشد.
- این تومور غالبا در متافیز است و شایع ترین محل تومور آن دیستال فمور ، پروگزیمال تیبیا، پروگزیمال هومروس و دیستال رادیوس می‌باشد.
- اکثرا درافراد زیر ۳۰ سال است همچنین در سنین پیری در افرادی که پاژه دارند دیده می‌شود.
- انهدام همراه استخوان سازی جدید از نشانه‌های این تومور است
- واکنش پریوستی به صورت sunburst appearanceو Coddman triangleدیده می‌شود.
- در استئوسارکوما آلکالین فسفاتاز افزایش می‌یابد.

- تشخیص قطعی با انجام بیوپسی است . همچنین در هر بیمار استئوسارکوما باید CT-Scanریه جهت بررسی متاستاز انجام داد.
- با وجود شیمی درمانی پروگنوز بسیار بهتر شده است.
- درمان شامل کموتراپی قبل از عمل ، عمل جراحیwide resection و شیمی درمانی بعد از عمل استمتاستاز کوچک ریوی را جراحی کرده و برمی داریم.
- استئوسارکوما در بیماری پاژه و بیمارانی که رادیوتراپی شده اند شایع تر است .
- نکته: به یاد داشته باشید که مثلث کادمن اختصاصی برای استئوسارکوما نیست و در سارکوم یوئینگ و استئومیلیت هم دیده می‌شود

سارکوم یوئینگ

- توده بسیار بدخیم استخوانی که جز تومورهای PNET طبقه‌بندی می‌شود. (جابه جایی کروموزم ۱۱ و ۲۲)
- از مغز استخوان منشا می‌گیرد و سپس استخوان را تخریب و بافت نرم را درگیر می‌کند.
- مشخصه این تومور حال عمومی بد و ESRبالا می‌باشد .به گونه ای که پزشک را حتی مشکوک به استومیلیت حاد می‌کند.
- نمای onion skin در رادیوگرافی
- درمان شامل شیمی درمانی + عمل جراحی یا رادیوتراپی است.

کندروسارکوما

- یک تومور بدخیم با منشا سلولهای غضروفی که بعد از ۳۰ سالگی دیده می‌شود.
- بیشتر استخوانهای لگن و پروگزیمال اندام را درگیر می‌کند (در ریشه اندام شایع است) و رشد بسیار آهسته ای دارد.
- یکی از عوامل زمینه ساز این تومور استئوکوندرما است.
- رسوب کلسیم دررادیوگرافی
- به شیمی درمانی و رادیوتراپی مقاوم است و درمان آن صرفا جراحی و برداشتن تومور است.

مالتیپل مایلوما

- درافراد بالای ۴۰ سال
- استخوان‌های اسفنجی مانند لگن، جمجمه، دنده و مهره‌ها را بیشتر درگیر می‌کند.
- آنمی و ESR بالا
- در رادیولوژی ضایعات استخوانی با جدار مشخص بدون وجود اسکلروز (Punched out) دیده می‌شود.
- تشخیص با بیوپسی مغز استخوان می‌باشد.
- این تومور به شیمی درمانی و رادیوتراپی حساس است و به خوبی به رادیوتراپی جواب می‌دهد.
- عمل جراحی در مالتیپل مایلوما صرفا جهت ثابت کردن شکستگی‌ها می‌باشد.

متاستاز

- شایع ترین تومور استخوانی استخوانهای محوری را درگیر می‌کند.
- معمولا بعد از ۴۰ سالگی دیده می‌شود. به طوری که بعد از ۴۰ سال هر ضایعه لیتیک در استخوان را باید متاستاز یا مولتیپل مایلوما در نظر گرفت.
- منشا دو سوم متاستازها پستان و پروستات است و بعد از آن کلیه ، تیروئید و ریه و دستگاه گوارش هستند.

- متاستازهایی که ضایعه لیتیک می‌دهد شامل سرطان ریه ، کلیه ، تیروئید است. کانسر پروستات اکثر بلاستیک است و درمتاستاز پستان هم ضایعات بلاستیک و هم لیتیک دیده می‌شود .
- در متاستازهای استخوانی هدف تنها ثابت کردن استخوان است و در فکر wide resectionمانند استئوسارکوما ، کوندروساروما و سارکوم یوئینگ نیستیم .

- حتی اگر طول عمر بیمار زیاد نباشد باید شکستگی بیمار را ثابت کرد تا بیمار درد نکشد و سپس بیمار را جهت درمان تومور اولیه ارجاع می‌دهیم.