# فهرست


فصل ۱ شناخت آناتومی نرمال ریوی ..... ۷
فصل ۲ بیماری‌های راه‌های هوایی و بیماری‌های بینابینی ریه ..... ۱۵
فصل ۳ شناخت علل کدورت همی توراکس ..... ۲۳
فصل ۴ آتلکتازی ..... ۲۷
فصل ۵ پلورال افیوژن ..... ۳۵
فصل ۶ پنومونی ..... ۴۳
فصل ۷ شناخت سایر بیماری‌های قفسه سینه ..... ۴۹
فصل ۸ شکم و لگن ..... ۶۱
فصل ۹ شکم و لگن در CT Scan ..... ۷۱
فصل ۱۰ تشخیص و انسداد روده و ایلئوس ..... ۷۷
فصل ۱۱ تشخیص گاز اکسترالومینال در شکم ..... ۸۷
فصل ۱۲ شناخت کلسیفیکاسیون‌های غیرطبیعی و علل آن‌ها ..... ۹۵
فصل ۱۳ شناخت ناهنجاری‌های دستگاه گوارش، کبد، کیسه صفرا، مجاری ادراری ..... ۱۰۱
فصل ۱۴ شناخت تصویربرداری رزونانس مغناطیسی (MRI) ..... ۱۱۳
فصل ۱۵ آشنایی با ضایعات غیرترومایی اسکلتی ..... ۱۱۹
فصل ۱۶ بررسی ناهنجاری‌های ستون فقرات ..... ۱۲۹
فصل ۱۷ بررسی تروما در استخوان‌ها ..... ۱۳۷
فصل ۱۸ یافته‌های تصویربرداری در ترومای Chest ..... ۱۴۷
فصل ۱۹ یافته‌های تصویربرداری در ترومای شکم و لگن ..... ۱۵۵
فصل ۲۰ بررسی بیماری‌های مغز ..... ۱۵۹
فصل ۲۱ بیماری‌های کودکان ..... ۱۷۱

## فصل اول

# شناخت آناتومی نرمال ریوی

فصل سوم رفرنس اصلی

## مقدمه

این فصل در مورد شناخت آناتومی نرمال ریه‌ها در تصاویر CXR و CT اسکن می‌باشد که با این شناخت توانایی تشخیص یافته‌های غیرطبیعی را خواهیم داشت، به‌طورکلی روش‌های مختلفی برای تفسیر یک CXR وجود دارد، برخی از افراد ترجیح می‌دهند تصویر را از خارج به داخل و گروهی دیگر ترجیح می‌دهند تصویر CXR را از داخل به خارج به‌صورت سیستماتیک بررسی کنند ولی در اصل روش خاصی جهت تفسیر CXR وجود ندارد و آنچه مهم است "دیدن همه چیز" براساس سلیقه فردی است. جهت یافتن پاتولوژی باید تمام نماهای موجود از یک CXR را به دقت بررسی کنیم.

### CXR - نرمال قدامی

تصویر زیر یافته‌های آناتومیک نرمال در یک CXR را نشان می‌دهد:

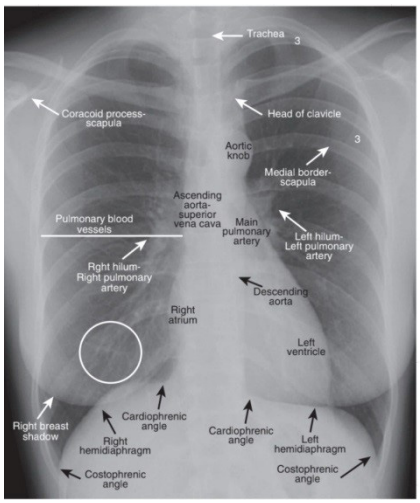


تصویر ۳-۱

در این تصویر به مسیر Spine دقت کنید که از پشت قلب پیداست، همچنین می‌توانید زوایای کوستوفرینک را مشاهده فرمایید، توجه کنید ناف ریه سمت چپ اندکی بالاتر از سمت راست قرار گرفته‌است. به‌طور کلی خطوط سفیدی که در یک CXR نرمال مشاهده می‌شوند عروق خونی می‌باشند که به‌صورت مرکزی از ناف ریه شروع می‌شوند و به‌صورت محیطی در فیلد ریه پخش می‌شوند. توجه شود در یک CXR نرمال امکان مشاهده پلور احشایی و پلور پاریتال وجود ندارد. در مورد واسکولاریته عروقی در یک CXR نرمال جریان خون و ضخامت عروق در نواحی تحتانی ریه بیشتر از ناحیه آپکس ریه است.

### CXR - نرمال لترال

در یک CXR استاندارد با دو نما، علاوه‌بر نمای قدامی یک نمای left lateral هم مورد بررسی قرار می‌گیرد که این نما از ارزش تشخیص بالایی برخوردار است. از فواید نمای left lateral، مشخص کردن مکان پاتولوژی موجود و همچنین یافتن پاتولوژی‌هایی است که در CXR – ِ قدامی قادر به دیدن آن‌ها نیستیم.

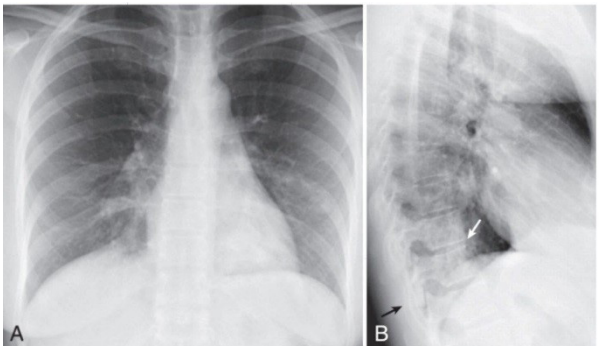


تصویر ۳-۳

در این تصویر دو نمای Frontal و lateral از ریه را می‌بینیم، همانگونه که دیده می‌شود در نمای لترال ناحیه‌ای سیاه رنگ داریم که باعث افزایش دانسیته ستون فقرات مجاورش شده است، این ناحیه سیاه رنگ نشان‌دهنده پنومونی در این ناحیه است و این افزایش دانسیته (سفیدتر شدن) ستون فقرات Spine Sign نام دارد.

## بررسی ۵ ناحیه کلیدی در CXR – لترال

**TABLE 3-1. The Lateral Chest: A Quick Guide of What to Look for**

| Region | What You Should See |
|---|---|
| Retrosternal clear space | Lucent crescent between sternum and ascending aorta |
| Hilar region | No discrete mass present |
| Fissures | Major and minor fissures should be pencil point thin, if visible at all. |
| Thoracic spine | Rectangular vertebral bodies with parallel end plates; disk spaces maintain height from top to bottom of thoracic spine |
| Diaphragm and posterior costophrenic sulci | Right hemidiaphragm slightly higher than left; sharp posterior costophrenic sulci |

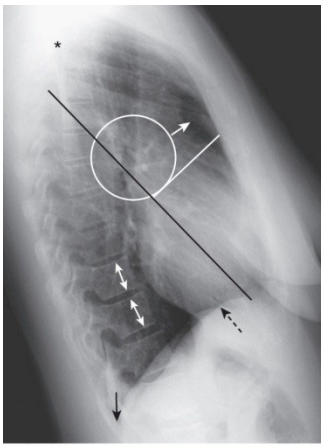

تصویر ۳-۴

در CXR قرارداده شده این نواحی کلیدی را بررسی می‌کنیم:

- **ناحیه رترواسترنال:** به ناحیه لوسنت (سیاه رنگ) موجود در قسمت خلف استرنوم دقت کنید، توده‌های Anterior mediastinal این ناحیه لوسنت را پر می‌کنند. (فلش سفید رنگ)

## سوالات فصل اول

**۱- کدام فیشر ریوی فقط در نمای کرونال و ساژیتال دیده می‌شود؟**

الف) ماژور　　ب) مینور　　ج) ترانسورس

الف ب ج د

**۲- محل توده‌های ant.mediastin در کدام ناحیه CXR دیده می‌شود؟**

الف) ناحیه هیلار　　ب) ناحیه پاراکاردیاک

ج) ناحیه رترواسترنال　　د) ناحیه پوستریورتیروئید

الف ب ج د

**۳- در موارد شکستگی مهره‌ها انتظار کاهش ارتفاع در کدام ناحیه مهره‌ها را داریم؟**

الف) قدامی تحتانی　　ب) قدامی فوقانی

ج) خلفی فوقانی　　د) خلفی تحتانی

الف ب ج د

۲ **پنومونی بینابینی:** شایع‌ترین نوع این پنومونی "پنومونی بینابینی شایع (کلاسیک)" نام دارد (Usual interstitial Pneumonia ) UIP به‌طور شایع‌تر در مردان مسن  سیگاری یا با ریفلاکس گاستروازوفاژیال اتفاق می‌افتد. CXR این بیماران ممکن است NL باشد.

یافته زودرس CXR در این بیماران الگوی ظریف رتیکولر است که غالباً نواحی تحتانی ریه را در بر می‌گیرد و با پیشرفت علائم نمای نهایی honeycomb lung را خواهیم داشت، همچنین امکان ایجاد کاهش حجم پیشرونده ریوی هم در این بیماری وجود دارد. تشخیص دقیق UIP توسط CT اسکن انجام می‌شود.

تصویر ۵-۱۲

نمای hone comb در CT اسکن بیمار با UIP ، توجه شود UIP نواحی تحتانی ریه را درگیر می‌کند.

نوع دیگری از پنومونی‌های بینابینی NSIP (Nonspecific Interstitial fibrosis) نام دارد، این الگوی درگیری بیشتر در بیماری‌های بافت همبند مثل اسکلرودرمی دیده می‌شود.

و به‌طور کلی پروگنوز NSIP بهتر از UIP است.

تشخیص تصویربرداری NSIP براساس یافته‌های CT اسکن است که نمای ground glass را می‌بینیم.

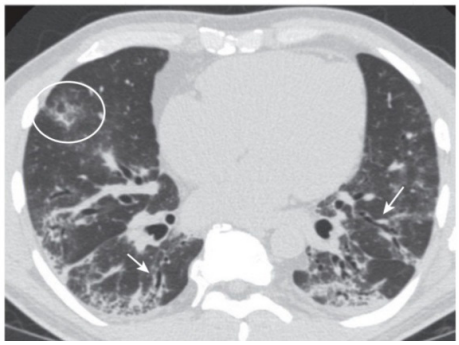

تصویر ۵-۱۳

نمای ground glass در CT اسکن بیمار با NSIP (دایره سفید رنگ)، همانگونه که مشاهده می‌کنید ناحیه فوق نمای شیشه مات داشته و سفیدتر از پارانشیم نرمال اطراف دیده می‌شود.

۳ **لنفانژنیت کارسینوماتوز** (توضیح در فصول آینده)

## بیماری‌های بینابینی با الگوی ندولار غالب

۱ **کارسینوم برونکوژنیک:** ۴ تایپ سلولی آن شامل: آدنوکارسینوم (به‌صورت درگیری ندولار در نواحی محیطی ریه)، SCC (Squamous cell carcinoma)، large cell carcinoma, Small cell carcinoma، به‌عنوان یک قانون ندول‌ها و توده‌های ریوی محدوده شارپ‌تری با بافت نرمال ریه در مقایسه با درگیری‌های راه‌های هوایی دارند. CT اسکن یافته‌های دقیق‌تری از ندول را به ما نشان می‌دهد به‌طوری‌که امکان مشاهده نامنظمی‌های اطراف ندول را هم فراهم می‌کند.

۲ **متاستاز به ریه:** متاستاز به ریه از سه طریق امکان‌پذیر است.

A **متاستاز خونی** که باعث ایجاد یک یا دو ندول در ریه‌ها می‌شود و در صورت افزایش سایز این ندول‌ها به آن‌ها cannonball metastases گفته می‌شود، برخی از تومورهای مهم با متاستاز خونی: پستان، کولورکتال، کلیه، شانه، بیضه، کارسینوم سر و گردن، ملانوم بدخیم، سارکوم بافت نرم

B **متاستاز لنفاوی** که در اصل مکانیسم دقیقی برای این نوع متاستاز شناخته نشده است، یکی از مکانیسم‌های آلترناتیو این نوع متاستاز انسداد لنفاوی ناحیه ناف ریه به دنبال درگیری تومورال می‌باشد، نکته مهم اینکه متاستازهای لنفاوی از نظر ظاهری مشابه ادم بینابینی ناشی از نارسایی احتقانی قلب (CHF) می‌باشند با این تفاوت که درگیری متاستاتیک برخلاف CHF به‌صورت یک طرفه و لوکالیزه است. برخی از تومورهای مهم با متاستاز لنفاوی: پستان، ریه، معده، پانکراس، پروستات.

C **متاستاز به ریه با انتشار مستقیم:** این نوع درگیری متاستاتیک ریه در مقایسه با سایر موارد شیوع کمتری دارد زیرا لایه پلور نسبت به انتشار مجاورتی بدخیمی‌ها مقاوم می‌باشد، در صورت متاستاز مجاورتی یک توده مجاوری sub pleural خواهیم داشت که باعث تخریب دنده مجاور شده است.

## بیماری‌هایی با الگوی رتیکولوندولر

### سارکوئیدوز

علاوه بر دو ویژگی شاخص این بیماری یعنی درگیری دوطرفه ناف ریه و آدنوپاتی پاراترکئال دست راست که اختصاصی این بیماری هستند، تقریباً در ۵۰٪ این بیماران درگیری رتیکولوندولار بافت بینابینی را مشاهده هستیم، بیشتر بیماران که دچار درگیری پارانشیمال ریه شده‌اند به بهبودی کامل می‌رسند.

### توبریکلوزیس

جزء بیماری‌هایی است که هم درگیری راه‌های هوایی و هم درگیری بافت بینابینی ریه را دارد.

باور به این است که بیشتر از جمعیت جهان توسط مایکوباکتریوم توبرسکوزیس (T.B) آلوده شده‌اند، شیوع این بیماری در کشورهای درحال توسعه در حال افزایش است. فورم‌های مختلف این بیماری عبارت‌اند از:

### Primary pulmonary Tuberculosis

به‌طورکلی تعداد کمی از این بیماران علائم بالینی TB را دارند. لوب‌های فوقانی ریه بیشتر از لوب‌های تحتانی ریه درگیراند. یافته‌های تصویربرداری در کودکان به‌صورت آدنوپاتی هیلار یا مدیاستینال یک‌طرفه بدون درگیری پارانشیمال است و در بزرگسالان به‌صورت پلورال افیوژن بزرگ و بدون علامت است. در Primary TB کاویتاسیون یافته‌ای نادر است.

### Post Primary Tuberculosis (Reactivation TB)

شایع‌ترین فورم TB است که در بزرگسالان اتفاق می‌افتد و ناشی از فعال شدن کانون قدیمی عفونت ایجاد شده در دوران کودکی است. محل عفونت به‌طور شایع در سگمان‌های فوقانی و خلفی لوب‌های فوقانی و سگمان‌های فوقانی لوب‌های تحتانی می‌باشد. نکروز کازئوس یافته پاتولوژیک هال مارک در این نوع TB است. در یافته‌های تصویربرداری این نوع TB شاهد درگیری کاویتاری در لوب‌های فوقانی به‌صورت دوطرفه خواهیم بود که خیلی شایع است، این کاویته معمولاً

## شناخت علل کدورت همی توراکس

سه علت اصلی کدورت همی توراکس عبارت‌اند از:

- آتلکتازی کامل یک ریه
- یک پلورال افیوژن بسیار بزرگ
- پنومونی کامل یک ریه
- **یک علت کمتر شایع:** پنوموکتومی (رزکشن کامل یک ریه)

### آتلکتازی کامل یک ریه

علت آن معمولاً ناشی از انسداد کامل برونش اصلی چپ یا راست است و به دنبال این انسداد حجم ریه مسدود شده رفته رفته کاهش می‌یابد.

این انسداد در افراد مسن ممکن است ناشی از یک نئوپلاسم مثل کارسینوم برونکوژنیک باشد ولی در افراد جوان می‌تواند ناشی موکوس پلاگ آسم باشد. در کودکان انسداد برونش می‌تواند ناشی از آسپیراسیون جسم خارجی باشد.

یک تشخیص افتراقی مهم آتلکتازی پنوموتوراکس است به جدول مهم زیر دقت کنید:

**Table 6-1. Pneumothorax Versus Obstructive Atelectasis**

| Feature | Pneumothorax | Obstructive Atelectasis |
|---|---|---|
| Pleural space | Air in the pleural space separates the visceral from the parietal pleura. | The visceral and parietal pleura do not separate from each other. |
| Density | The pneumothorax itself will appear 'blaclr' lair density). The hemithorax may appear more Iucent than normal. | Atelectasis is the absence of air in the lung The hemithorax will appear more opaque ("whiter") than normal. |
| Shift | There is never a shift of the heart or trachea toward the side of a pneumothorax. | There is almost always a shift of the heart and trachea toward the side of the atelectasis. |

- در پنوموتوراکس پلور احشایی و جداری از هم جدا می‌شوند، در آتلکتازی این اتفاق نمی‌افتد.
- در آتلکتازی قلب و تراشه به سمت آتلکتازی شیفت می‌کنند (آتلکتازی همه چیز را می‌کشد به سمت خودش)، در پنوموتوراکس شیفت به سمت مقابل داریم.
- از نظر دانسیتی در پنوموتوراکس ریه‌ها سیاه‌تر دیده می‌شوند ولی در آتلکتازی سفیدتر دیده می‌شوند.

### پلورال افیوژن وسیع

خون، اگزودا یا ترانسودا می‌توانند فضای پلور را پر کنند و باعث پلورال افیوژن شوند و این افیوژن به بافت ریه مجاور فشار وارد می‌کند، پلورال افیوژن وسیع بیشتر مواقع به‌دنبال بدخیمی‌هایی مثل کارسینوم‌های برونکوژنیک یا متاستاز به پلور اتفاق می‌افتند، توجه شود TB می‌تواند یکی از علل پلورال افیوژن خاموش باشد. یکی از علل شایع افیوژن، افیوژن ناشی از نارسایی قلب است که اغلب موارد دوطرفه است و ندرتاً می‌تواند در حدی بزرگ شود که باعث درگیری کامل یک نیم ریه شود. به جدول صفحه‌ی بعد دقت کنید.

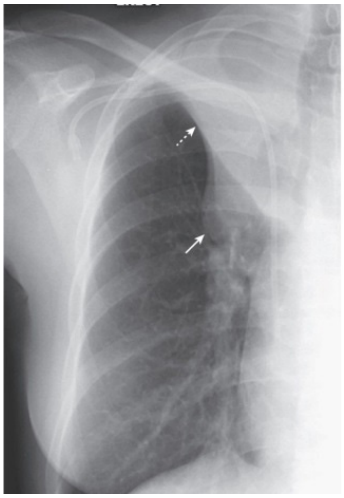

تصویر ۷-۱. نمای dlog fo ngiS S در آتلکتازی لوب فوقانی سمت راست (فلش‌های سفید)

## در آتلکتازی لوب فوقانی سمت چپ

- **در CXR قدامی:** دانسیته افزایش یافته در میلوم سمت چپ داریم، شیفت تراشه به سمت چپ داریم، امکان بالازدگی همی دیافراگم سمت چپ وجود دارد، لوب تحتانی سمت چپ به صورت جبرانی دچار پر هوایی می‌شود.
- **در CXR لترال:** فیشر ماژور به سمت جلو شیفت می‌کند، لوب فوقانی اپاک در نمای لترال به صورت یک باند با افزایش دانسیته خود را نشان می‌دهد که به صورت موازی با استرنوم کشیده شده است.

## در آتلکتازی لوب‌های تحتانی هر دو ریه

- **در CXR قدامی:** هر دو لوب تحتانی دچار کلاپس شده و یک دانسیته مثلثی شکل ایجاد می‌کنند، همی دیافراگم سمت درگیر دچار بالازدگی می‌شود، فیشر ماژور به سمت پایین شیفت پیدا می‌کند.

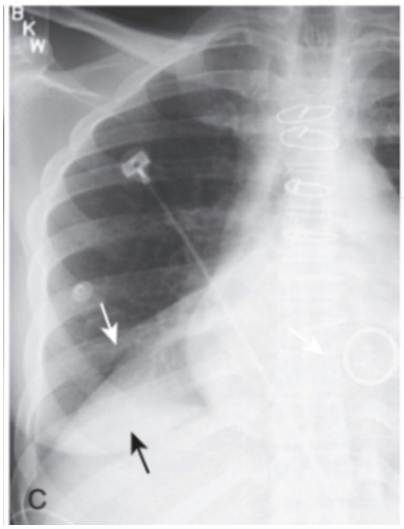


تصویر ۷-۲

- **در CXR لترال:** فیشر ماژور به سمت پایین و خلف شیفت پیدا می‌کند و باعث ایجاد دانسیته مثلثی شکل در زاویه کوستوفرنیک خلفی می‌شود.

پروگنوز این نوع شکستگی در مقایسه با سایر شکستگی‌ها ضعیف‌تر است، به‌خصوص در استخوان‌های اندام تحتانی، زیرا می‌تواند باعث اختلاف سایز اندام‌های تحتانی، دفورمیتی استخوانی و استئوپروز ثانویه بشود. درمان این نوع: ریداکشن باز و فیکساسیون داخلی باشد و حتی با وجود درمان مناسب دفورمیتی‌های استخوانی ممکن است اتفاق بیفتند.

**تایپ V:** شکستگی له کننده صفحه اپی فیزیال

این نوع از شکستگی‌ها نادر بوده و پیش آگهی ضعیفی دارد و با آسیب عروقی و اختلال رشد استخوانی در صفحه رشد همراه است. محل شایع شکستگی تایپ V در دیستال فمور، پروگزیمال و دیستال تیبیا می‌باشد.

نکته: نکته مهم در مورد این نوع شکستگی‌ها مشکل بودن تشخیص آن‌ها از طریق تصویربرداری است.

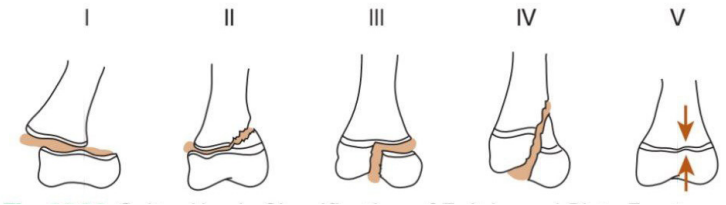


**تصویر ۲۱-۵.** انواع شکستگی‌های سالتر- هاریس

## Child abuse (کودک آزاری)

این دسته از شکستگی‌ها جزء شکستگی‌های غیرتصادفی دسته بندی می‌شوند و ویژگی‌های رادیولوژیک تشخیص خاصی دارند. جدول زیر تروماهای اسکلتی که نشان‌دهنده کودک آزاری است را نشان می‌دهد.

**TABLE 28-3. Skeletal Trauma Suggestive of Child Abuse**

| Site(s) | Remarks |
|---|---|
| Distal femur, distal humerus. wrist, ankle | Metaphyseal corner fractures |
| Multiple sites | Fractures in different stages of healing |
| Femur, humerus, tibia | Spiral fractures in children <1 year of age I |
| Posterior ribs, avulsed spinous processes | These are unusual "naturally occurring" fractures in children <5 years of age |
| Multiple skull fractures | Multiple fractures of occipital bone should suggest child abuse |
| Fractures with abundant callous formation | Implies repeated trauma and no immobilization |
| Metacarpal and metatarsal fractures<br>Sternal and scapular fractures<br>Vertebral body fractures and subluxations | These are unusual "naturally occurring" fractures in children <5 years of age |

## انتروکولیت نکروزان (NEC)

شایع‌ترین اورژانس جراحی در نوزادان تازه به دنیا آمده است. علت آن نامعلوم است. به‌طور شایع در نوزادان پره ماچور اتفاق می‌افتد و معمولاً در هفته اول زندگی اتفاق می‌افتد. بیمار به‌صورت: عدم تحمل خوراکی ، دیستانسیون شکمی، کاهش حرکات روده‌ای، تندرنس شکمی می‌باشد.

عوارض NEC: در ۵۰٪ نوزادانی که زنده می‌مانند دو شکایت شایع وجود دارد:

۱ چسبندگی‌های روده‌ای

۲ سندروم روده کوتاه

جدول زیر ویژگی‌های رادیوگرافیک شکم نرمال در نوزادان را نشان می‌دهد.

| Table 28-1. Normal Infant Abdomen: Conventional Radiographs |
| --- |
| Almost all infants will demonstrate gas in the stomach by 15 minutes after birth and air in the rectum by 24 hours of age.<br>It is virtually impossible on radiographs to differentiate small from large bowel in infants as the haustra do not develop in the colon until about 6 months of age.<br>Most infants swallow a great deal of air so expect to see many air-filled polygonal-shaped loops of bowel with walls that closely appose each other |

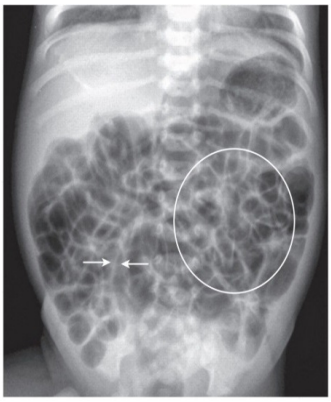

**تصویر ۲۱-۶.** تصویر شکم نرمال نوزاد- علت پرهوایی بلع حجم زیادتی از هوا توسط نوزاد است.

## آترزی مری با یا بدون فیستول تراکئوازوفاژیال (TEF)

اتیولوژی TEF به‌طور دقیق شناخته نشده است، شایع‌ترین فورم TEF به‌صورت آترزی با فیستول ازوفاژیوتراکئال می‌باشد. ابنورمالیتی‌های همراه عبارت اند: آنوس ایمپرفوره، آترزی یا تنگی دئودنوم، اختلالات دنده، اختلالات بادی مهره‌ها. در نوزادانی که آترزی ازوفاژیال به تنهایی دارند احتمال سندروم داون و آترزی دئودنوم همزمان بیشتر است.